Katamnestische Erhebungen zur Acrodermatitis chronica atrophicans

Vipar Assavanig

1967

Aus der Universitäts-Hautklinik Mainz
Direktor: Professor Dr. med. G.W. Korting

KATAMNESTISCHE ERHEBUNGEN ZUR ACRODERMATITIS CHRONICA ATROPHICANS

Inaugural-Dissertation
zur Erlangung der Doktorwürde
an der Hohen Medizinischen Fakultät
der Johannes-Gutenberg-Universität Mainz

von
Vipar Assavanig
aus Bangkok/Thailand

München 1968

Referent: Professor Dr. med. G.W. Korting

Dekan: Professor Dr. med. Lothar Diethelm

Tag der Promotion: 2. Dezember 1967

UNIV. LEIDEN BIBL.

UNI-Druck, München 13, Amalienstraße 85

Herrn Reg.Dir. Albert S a l m

in Dankbarkeit gewidmet

Digitized by the Internet Archive
in 2026

https://archive.org/details/IA41554812_0084

Katamnestische Erhebungen zur

Acrodermatitis chronica atrophicans Herxheimer

INHALTSVERZEICHNIS

	Seite
A. Einleitung	1
1. Historische Betrachtung	1
2. Morphologie des Krankheitsbildes	1
B. Ausführung	4
1. Bisher diskutierte Möglichkeiten zur Ätiologie der Erkrankung	4
2. Berichte über Krankheitsfälle von Acrodermatitis chronica atrophicans aus der Universitäts-Hautklinik in Mainz von 1954 - 1965	6
3. Zusammenstellung aller Krankheitsfälle in bezug auf bestimmte anamnestische und klinische Befunde	50
a) Geographische Verteilung	50
b) Gesicherte Zeckenanamnese	52
c) Altersverteilung	52
d) Geschlechtsverteilung	53
e) Verteilung der Erkrankung auf Berufsgruppen	54
f) Zusammenhang mit anderen Krankheiten	55
g) Lokalisation	56
h) Besondere Blutbildveränderungen	58
4. Behandlungsmethode und Ergebnisse	59
5. Abbildungen	61
6. Fragestellung	62
C. Zusammenfassung	64
D. Literaturverzeichnis	67
E. Lebenslauf	73

A. EINLEITUNG

1. Historische Betrachtung

Unter dem Namen Acrodermatitis chronica atrophicans versteht man ein genau umrissenes Krankheitsbild der Haut. Die erste Beschreibung dieses Krankheitsbildes gab BUCHWALD (Breslau 1883) unter der Bezeichnung "Diffuse idiopathische Hautatrophie" (Einzelheiten hierzu s. bei KORTING). 1886 wurde sie von TOUTON, POSPELOW und PICK als Erythromelie bezeichnet. I. V. NEWMANN nannte sie 1898 Erythema neuroparalyticum. Heute kann man sagen, daß es sich wohl bei den Bezeichnungen Erythromelie und Erythema neuroparalyticum um die entzündlichen Anfangsstadien der Krankheit handelt, während die Bezeichnung "Diffuse idiopathische Hautatrophie" das Endstadium erfaßt.

Im Jahre 1902 wurde von HERXHEIMER und HARTMANN der Name "Acrodermatitis chronica atrophicans" geprägt, weil selbst beobachteten Fällen gewisse Symptome gemeinsam waren, wie der Beginn an den Acren, der chronische Verlauf und das Endstadium der Atrophie.

2. Morphologie der Krankheit

Im allgemeinen beginnt die Krankheit ohne wesentliche subjektive Beschwerden. Bei ihrem Auftreten befinden sich die Patienten - es handelt sich meistens um Frauen - vorwiegend zwischen dem 40. und 70. Lebensjahr. Die Beschwerden sind anfangs gering und äußern sich gewöhnlich nur in einem unbestimmten Juckreiz und Brennen. Dabei bestehen jedoch schon stärker ausgeprägte Hautveränderungen. Es sind flächenförmige, leicht schuppende, entzündliche Erytheme, die an den Extremitäten lokalisiert sind. Im weiteren Verlauf verfärben sich die befallenen Hautflächen blau, so daß zunächst eine gewisse Verwechslungsmöglichkeit mit der Sklerodermie und der Anetodermie besteht.

Nach dem Erythemstadium kommt es dann zu netzartigen Streifen und flächenhaften Herden mit teigiger Infiltration. Dieser Zustand geht schließlich in die Atrophie, das sogenannte dritte Stadium, über, das gekennzeichnet ist durch zigaretten- oder bratäpfelähnliche Knitterbarkeit der stark atrophischen Haut. Die Haut ist dünn und über den Knochen stark gespannt. Es kommt schon unter geringster Gewalteinwirkung zu Läsionen, die meist zu schwer heilenden Ul-

cerationen führen. Auch variköse Veränderungen der Hautgefäße sind nicht selten. Oberflächliche Venengeflechte und Sehnen schimmern durch. Man unterscheidet also 3 Stadien:

1. entzündliches, erythematöses Stadium,
2. Stadium der Infiltration- und Ödembildung,
3. Stadium der Atrophie.

Diesen 3 Stadien entsprechen ungefähr die 3 Charakteristika der Krankheit:

1. Färbung der Hautoberfläche,
2. Schwellung,
3. Hautatrophie und Durchscheinen der oberflächlichen Venengeflechte.

Neben den 3 Stadien sprechen HERXHEIMER, JESSNER, LÖWENSTAMM, WORRINGER und BURGEN von einem sogenannten "Vorstadium", und zwar beobachteten sie, daß sich als zeitliche Vorläufer etwa 1 Jahr vor Ausbruch der Acrodermatitis kleine gelbliche, vorspringende Knötchen von der Größe einer Linse bis Erbse, also etwa mit einem Durchmesser von 5 - 12 mm, fanden.

Lokalisiert findet man die Veränderungen der Acrodermatitis chronica atrophicans besonders an den Extremitäten, und zwar hauptsächlich an deren Streckseiten (Hand- und Fußrücken, Dorsalseite der Unterarme und Unterschenkel). Weitere Hautanteile, die sich über Knochenvorwölbungen spannen, wie an Ellenbogen, Knien, Hand- und Fußwurzelgelenk, Gesicht und Schultern können ebenfalls, allerdings seltener, befallen sein. Überhaupt wird der Stamm meist verschont, abgesehen davon, daß die Krankheit sich später von den Extremitäten aus auf ihn (etwa die Nates) ausbreitet. Nicht selten kommt es auch zu Lymphadenitiden mit Ausbildung von juxtaarticulären Knoten.

Zu Beginn der Krankheit ist das Stratum granulosum und lucidum noch völlig ausgebildet und erhalten; die elastischen Fasern der Cutis sind ebenfalls unverändert. Dagegen findet man im Stratum spinosum vereinzelt Vakuolenbildung; später kommt es zu einer leichten Verdickung und Verdichtung der einzelnen Schichten. Die Pigmentbildung im Stratum basale ist verändert und zum Teil verschwunden. Der Papillarkörper ist ödematös, flacht langsam ab und verstreicht schließlich ganz bis in die Subcutis und, wie besonders von EHRMANN und FALKENSTEIN beschrieben wurde, um Lymphspalten, Lymphbahnen, Hautnerven, Schweißdrüsenausführungsgänge und Hautgefäßt herum finden sich ausgedehnte Infiltrationen aus Histiocyten, Lymphocyten und Plasmazellen. GANS

spricht in diesem Zusammenhang von einer Endarteriitis und Endophlebitis, die zum hyalinen Verschluß dieser Gefäße führen; die Epidermis ist auffallend verschmälert, die Zellkerne abgeplattet, die Reteleisten sind fast völlig geschwunden. Nach längerem Bestand der entzündlichen Erscheinungen kommt es schließlich zu stärkerer Verhornung und ausgedehnten parakeratotischen Störungen.

Im zweiten Stadium finden sich keine Endarterien mehr. Die Infiltrationen umgeben nur noch in geringer Stärke die Gefäße; das elastische Fasernetz ist nun zerrissen, die Reste erscheinen in Form von zerstückelten, schlecht anfärbbaren, aufgetriebenen, verdichteten oder zusammengeballten Trümmern. Über das ganze befallene Gebiet verstreut liegen hyaline Degenerationspunkte, die Epidermis ist ödematös verdichtet.

Das atrophische Stadium ist zunächst gekennzeichnet durch sklerodermiforme Veränderungen. Es zeigt sich merkwürdigerweise eine starke Vermehrung der elastischen Fasern, die sich besonders an den Übergangsstellen von rein atrophischer Haut zu den sklerodermieartigen Plaques finden. Ob sie als Neubildungen an den perivasculären Granulationsinfiltrationen anzusehen sind, ist noch ungeklärt. Unter Umständen handelt es sich hierbei tatsächlich um Reparationsbemühungen (deshalb auch "reparatives Stadium"). Die Blutgefäße sind fast verschlossen und verödet, es finden sich immer geringe Infiltrationen. Dieser Zustand geht schließlich in die vollkommene Atrophie über und nur die dünne, knitterbare, durchscheinende Epidermis bleibt zurück. Es tritt also in gewisser Weise mit diesem Endzustand eine "Heilung" ein, die allerdings durch eine vollkommene Zerstörung der normalen Hautstruktur gekennzeichnet ist (siehe Abbildungen Seite 61/62).

B. AUSFÜHRUNG

1. Bisher diskutierte Möglichkeiten zur Ätiologie der Erkrankung

Nach übereinstimmender Meinung heutiger Autoren handelt es sich bei der Acrodermatitis chronica atrophicans um ein infektiöses Geschehen. Wohl am beweisfähigsten für den Infektionscharakter der Erkrankung sind die Versuche von H. GÖTZ und seinen Mitarbeitern zu Anfang der fünfziger Jahre an der Münchner Hautklinik. Zum Teil handelt es sich dabei um Selbstversuche von einem Arzt und drei Ärztinnen.

1. GÖTZ hat ein kümmelkorngroßes Hautstückchen aus Acrodermatitisherden einer 52jährigen Frau, die seit 6 Jahren an der Erkrankung litt, der 39jährigen Versuchsperson A und der 30jährigen Versuchsperson B in eine Hauttasche an der Streckseite des linken Oberarmes, 3 - 4 cm oberhalb des Olecranons eingenäht. Es kam bei beiden Versuchspersonen zu einer chronischen, sich allmählich ausdehnenden Entzündung, die am 150. Versuchstag noch bestand.

2. Eine gleichartige Einpflanzung von Hautstückchen, dieses Mal eines gesunden Menschen, rief bei beiden Versuchspersonen A und B keine Reaktion hervor.

3. Ein weiterer Versuch wurde nun mit der unter 1. beschriebenen, entzündeten Haut der Versuchsperson A gemacht: Es wurde ein Stückchen davon auf die 29jährige Versuchsperson C übertragen. Es resultierte eine gleichartige chronische Entzündung.

4. Die kranke Haut einer 65jährigen Frau, die seit 30 Jahren an Acrodermatitis chronica atrophicans litt, wurde auf die Versuchsperson B überpflanzt. Diese wies daraufhin ebenfalls eine chronische Entzündung der Haut auf. Von ihr stammende gesunde Hautschnitte riefen bei beiden Versuchspersonen A und B keine Veränderungen hervor.

5. Weiterhin fertigte GÖTZ von einem seit 20 Jahren an Acrodermatitis chronica atrophicans leidenden Mann ein bakterienfreies Ultrafiltrat an, das einer Versuchsperson D percutan und subcutan appliziert wurde. Aus der perkutanen Impfung entstand ein Erythem, das noch am 23. Tag sichtbar war. Bei allen Versuchspersonen ließ sich das klinische Bild und der histologische Befund der experimentell erzeugten Entzündung im Verein mit BSG- und Elektrophoresebefunden gut mit den Frühfällen der Acrodermatitis-Kranken vereinbaren.

6. Bei einer 52jährigen Frau, die seit 20 Jahren an Acrodermatitis mit atrophischer und blaurot verfärbter Haut erkrankt war, wurde die Krankheit durch Gaben von 10 Mega E. Penicillin zur Heilung gebracht.

Die erfolgreichen Übertragungsversuche und die Penicillin-Ansprechbarkeit (NANNA SVARTZ 1946, THYRESSON 1949, MARCHIONINI u. GÖTZ 1950) ließen nur einen Schluß zu: es muß sich bei der Acrodermatitis chronica atrophicans um eine Infektionskrankheit handeln.

FUNK und KRÖBER bestätigten die Folgerung von GÖTZ insofern, als sie komplementbindende Antikörper, die allerdings nicht spezifisch waren, fanden. Sie konnten allerdings nicht dazu beitragen, die Identität des Erregers aufzudecken. GÖNNERT (1952) und NASEMANN (1955) stellten nämlich fest, daß diese Antikörper mit denen von der Cysticeten-Gruppe (Psitakose, Lymphogranuloma, Trachom) erzeugten übereinstimmen, beziehungsweise, daß AK der Cysticeten-Gruppe mit dem noch unbekannten Antigen der Acrodermatitis reagierten. Bei der Cysticeten-Gruppe handelt es sich um bläschenförmige große Viren. Es ergibt sich also die Vermutung, daß der Erreger hier zu suchen ist, was auch seine Penicillin-Ansprechbarkeit erklären würde, die ja bei kleineren Viren nicht vorhanden ist.

Der absolute Nachweis des Erregers konnte aber bisher nicht erbracht werden. Ebenfalls wurde vergeblich versucht, ihn in die Reihe der Viren einzuordnen, die fibro-epitheliale, papillomatöse Wucherungen hervorrufen (Papillom der Kaninchen, Rous-Sarkom der Hühner, Warzen, Condylomata acuminata). Übereinstimmungen wurden auch zwischen rheumatischen Erkrankungen und Acrodermatitis gesucht, da bei beiden juxtaarticuläre Knoten auftreten, die makromorphologisch sehr ähnlich sind, aber auch mikromorphologisch etwas Gleiches bieten, was aber nicht von vornherein auf eine gemeinsame Genese schließen läßt. Weiter findet sich bei beiden Krankheiten ein positiver Rheumafaktor. In diese Theorie passen auch die Versuche von BREHM und anderen, die eine gute Rückbildung und Heilung der Knoten durch ACTH, Cortisonpräparate und Prednison erzielten.

Dagegen finden Autoren wie GRÜNEBERG und MEINICKE einen Zusammenhang zwischen Acrodermatitis und Spirochäten-Erkrankungen. Sie stützten sich dabei auf die sogenannte Pallida-Reaktion nach GÄTHGEN-FÜHNER, auf die therapeutische Wirksamkeit bestimmter Antibiotika (Penicillin) und auf die plasmazellulären Infiltrationen.

Trotz aller Bemühungen ist die Infektionsgenese der Acrodermatitis chronica atrophicans nicht sicher, da bis heute die Frage nach der Art der Infektion und des Erregers ungeklärt ist.

Der Infektionscharakter der Acrodermatitis wird nach den Beobachtungen vieler Autoren von der Tatsache überlagert, daß ihr Ausbruch wahrscheinlich nicht allein abhängig von der Anwesenheit eines Erregers ist, sondern daß es einer zusätzlichen Noxe bedarf. Aber beobachtet wird immer wieder, daß die Erkrankung nach einem Trauma der Haut ausbricht, und zwar kommen dabei alle Arten der Schädigung in Frage, wie zum Beispiel Hautkrankheiten mit Läsionen, mechanische Traumen (Wunden Zeckenbiß, der sogar oft als Überträger angesehen wird), Kältetraumen (GÖTZ, GOTTRON, KOCH), Hitzetraumen (LINSER, K.). Im ganzen gesehen handelt es sich also um eine lokale Resistenzminderung der Haut. Diese kann auch, wie OPPENHEIM glaubt, durch eine erbliche Disposition gegeben sein, zum Beispiel anlagebedingte Widerstandsschwächen des elastischen Gewebes. GÖTZ, OLIN, MIESCHER, KEINING, GOUGEROT und andere haben sich dieser Meinung angeschlossen und sie noch erweitert, indem sie auch in Gefäß- und Durchblutungsstörungen eine eventuelle erbliche Voraussetzung für den Ausbruch der Krankheit sahen. Auch eine allgemein veränderte oder geschwächte Abwehrlage des Körpers kann zum auslösenden Agens werden, wie zum Beispiel Infektionskrankheiten (Tuberkulose, Lues), endokrine Störungen, Klimakterium (Bevorzugung des weiblichen Geschlechts in diesem Alter), Störung des Diencephalons, Anomalie des Vegetativums, hypophysäre Störungen. Auch auffällige Übereinstimmungen zwischen Segmentbereichen der Haut und vertebralen Veränderungen kommen vor. Zwei Richtungen für die Genese der Acrodermatitis chronica atrophicans werden nach dem heutigen Wissen sehr maßgeblich:

1. Die Infektionstheorie durch einen noch unbekannten Erreger,
2. Die mehr in den Vordergrund tretenden, erworbenen dispositionellen Momente, wie z.B. Dermatitis, Ekzem, Psoriasis vulgaris.

2. Berichte über Krankheitsfälle von Acrodermatitis chronica atrophicans aus der Universitäts-Hautklinik in Mainz von 1954 - 1965

Fall 1:

Alter : 37 Jahre
Geschlecht: weiblich
Beruf : Stepperin

Familien-Anamnese:
Keine Besonderheiten

Eigenanamnese:
Erster Beginn von Hautveränderungen im Jahre 1945 mit Blauwerden der Beine bis zum Knie, später auch der Oberschenkel. Vor 3 Jahren Befall des linken Handrückens und allmähliches Übergreifen der Hautveränderungen auf die Unterarme bis zum Ellenbogen. Vor etwa 9 Wochen Auftreten von Knoten, die dann langsam nach außen aufgingen und sich dabei rot verfärbten.

Hautbefund:
Diffuse Rötung beider Unterschenkel, die etwa vom Fußrücken bis zum Kniegelenk reicht und unscharf begrenzt ist. Über den befallenen Partien ist die Epidermis dünn, atrophisch und wie Zigarettenpapier knitterbar. Deutliche Gefäßzeichnung mit spinnenartiger Ausbreitung. Die gleichen Veränderungen am linken Unterarm, beginnend am Handrücken und bis über das Ellenbogengelenk hinreichend. Am rechten Unterarm lediglich Befall des Ellenbogens. Außerdem an den oberen und unteren Extremitäten in wahlloser Anordnung etwa pfennigstückgroße Ulzerationen, die mit einer blauroten Kruste bedeckt sind. Im Bereich des Oberschenkels des weiteren ein Knoten von nicht ganz Kirschgröße, der sich bei Palpation gummiartig anfühlt.

Diagnose:
Acrodermatitis chronica atrophicans im 2. bis 3. Stadium mit Ulzeration unklarer Genese.

Lokalisation:
Beide Fußrücken und Unterschenkel, linker Handrücken und Unterarme bis zum Ellenbogen, rechter Ellenbogen.

Histologische Diagnose:
Nicht typisch für Acrodermatitis chronica atrophicans, jedoch mit einer solchen vereinbar.

Allgemein-Befund:
37jährige Patientin, 55 kg, in gutem Allgemeinzustand und Ernährungszustand. Haut und Schleimhäute gut durchblutet. Nach grob internistischer Untersuchung konnte kein pathologischer Befund erhoben werden. RR 125/90.

Laborwerte:
BSG 10/25, Erythrocyten 4,5 Mill., Leukocyten 6.100, Hb 90%.

Therapie:
Penicillin-Kur 6,2 Mega E. Lokale Behandlung mit Aureomycin-Salbe und Borwasserumschlägen.

Verlauf:
Abheilung der Ulzerationen und Knoten. Verkleinerung des großen Knotens am linken Ellenbogen. Patientin wurde bei fortschreitender Heilung nach Hause entlassen.

Fall 2:

Alter : 70 Jahre
Geschlecht: weiblich
Beruf : Hausfrau

Familien-Anamnese:
Ohne Besonderheiten

Eigenanamnese:
Vor 5 Wochen im Bereich des rechten Unterschenkels Auftreten von akuter Rötung und Schuppenbildung, verbunden mit einer Anschwellung des Gesichtes, anschließende Bläschenbildung mit Nässen, sowohl am Unterschenkel als auch im Gesicht.

Hautbefund:
Stark entzündlich gerötete Infiltration des rechten Unterschenkels im Bereich der Knöchelgegend. Ausgeprägte deutliche Knitterbarkeit der Haut des rechten Unterschenkels, eine Handbreite unterhalb des Kniegelenkes beginnend und bis zum Gesäß hinaufreichend, besonders stark ausgeprägt im Streckseiten-Bereich. Welkes Aussehen und deutliches Hervortreten oberflächlicher und tiefer Gefäße.

Diagnose:
Acrodermatitis chronica atrophicans im 1. bis 3. Stadium.

Lokalisation:
Gesamte Circumferenz des rechten Unterschenkels und der Streckseite des rechten Oberschenkels.

Allgemein-Befund:
70jährige Patientin in gutem Ernährungszustand und dem Alter entsprechendem Körperzustand. 56 kg, RR 125/80, Puls 96/min. Sonst internistisch ohne Befund.

Laborwerte:
BSG 29/54

Therapie:
Tardocillin-Kur insges. 8,4 Mega E.
Lokal: feuchte Borwasserumschläge, Terracortril-Salbe, Hydroadreson-Salbe und Urbason, Ekzembehandlung mit Desitin.

Verlauf:
Gute Besserung der Hautveränderungen des 1. Stadiums am rechten Unterschenkel. Keine Besserung an den atrophischen Hautstellen, deutlicher Rückgang der Venenzeichnung.

Fall 3:

Alter : 65 Jahre
Geschlecht: weiblich
Beruf : Hausfrau

Familien-Anamnese:
Keine Besonderheiten

Eigenanamnese:
Vor 8 Wochen Beginn mit Blasen an beiden Fußrücken, die von selbst platzten und dünne farblose Flüssigkeit entleerten.

Hautbefund:
Am linken Knie die Haut sehr dünn, zigarettenpapierartig knitterbar und blaurot verfärbt. An beiden Unterschenkeln oberhalb der Fußgelenke diffuse Rötung und einige kirschgroße, geplatzte und dünnwandige Blasen. Die gleichen Erscheinungen an beiden Füßen und lateralen Knöcheln.

Diagnose:
Acrodermatitis chronica atrophicans im 3. Stadium mit aufgepfropfter Dermatitis.

Lokalisation:
Beide Unterschenkel.

Allgemein-Befund:
Internistische Untersuchung o.B., RR 170/95.

Laborwerte:
Blutbild: Erythrocyten 4,9 Mill., Hb 100%, Leukocyten 6300.

Therapie:
Penicillin-Kur mit 7 Mill.E. Behandlung der Dermatitis mit Pasta Zinci mollis.

Verlauf:
Abheilung der Dermatitis. Abbruch der Penicillin-Kur.

Fall 4:

Alter : 55 Jahre
Geschlecht: weiblich
Beruf : Hausfrau

Familien-Anamnese:
Keine Besonderheiten.

Eigenanamnese:
Vor einem Jahr am linken Unterschenkel und an beiden Oberschenkeln Auftreten von kleinen Flecken, im Gesicht Auftreten stark juckender "Pocken".

Hautbefund:
Bläulich-rote, feinlamellose Schuppen an der Innenseite des linken Unterschenkels und am unteren Drittel des rechten Unterschenkels. Am oberen Drittel der Unterschenkel Übergang des Erythems in einen gelblich-roten Farbton. Follikular angeordnete Effloreszenzen besonders an den Streckseiten und auch am Augenlid. Die Haut ist glänzend und zigarettenpapierartig gefältelt.

Diagnose:
Acrodermatitis chronica atrophicans im 3. Stadium. Unterschenkelekzem.

Lokalisation:
Beide Unterschenkel.

Allgemeinbefund:
55jährige Patientin 72 kg. RR 130/80.

Laborwerte:
BSG 10/25., Blutbild: 4,5 Mill. Erythrocyten, 90% Hb, Leukocyten 5700, Stabkernige 2, Segmentkernige 52, Lymphocyten 39, Monocyten 7.

Therapie:
Terracortril, Ichthyol-Zink-Wismut-Salbe, dann Millicorten-Vioform, Ichtho-Cortin "fettfrei" gemischt mit Ichtho-Cortin "fett" sowie Steinkohlenteer.

Verlauf:
Akuität nach 3 Tagen zurückgegangen, nach weiteren 5 Tagen nur noch Resterythem über einer Varize an der Streckseite des linken Unterschenkels.

Fall 5:

Alter : 14 Jahre
Geschlecht: weiblich
Beruf : Hilfsarbeiterin

Familien-Anamnese:
Ohne Besonderheiten.

Eigenanamnese:
Seit 3 - 4 Jahren von der Patientin beobachtete, zunehmende blau-rote Verfärbung des rechten Unterschenkels. Klagen über kalte Füße.

Hautbefund:
Die Haut des rechten Unterschenkels einschließlich des Knies und Fußes blaurot verfärbt, sehr dünn glänzend und unterhalb des Knies ganz fein knitternd. Über den medialen Knöcheln blaurote Tingierung. Hände und Füße feuchtkalt, an der Innenseite des rechten Knies Araneus-Zeichnung. Linsengroßer Fleck mit ebensolcher Zeichnung auf der Nase.

Diagnose:
Acrodermatitis chronica atrophicans im 1. bis 3. Stadium.

Lokalisation:
Rechter Unterschenkel, Knie und Fuß.

Allgemeinbefund:
14jähriges, noch wenig entwickeltes, mageres Mädchen. Internistisch kein Befund. Deutliche Differenzierung der Fußpulse im Oscillogramm, rechts schwächere Ausschläge.

Therapie:
Penicillin-Kur mit 12 Mega E. Dazu Ronicol und Opilon zur Durchblutungsförderung.

Verlauf:
Wesentliche Besserung der Durchblutung, ebenso der Hauterscheinungen.

Fall 6:

Alter : 55 Jahre
Geschlecht: weiblich
Beruf : Hausfrau

Familien-Anamnese:
Ohne Besonderheiten

Eigenanamnese:
Seit 10 Jahren Auftreten von Rötung, bläulicher Verfärbung und Anschwellung der Beine, später auch Verhärtung.

Hautbefund:
An beiden Oberschenkeln multiple Teleangiektasien. Vom unteren Drittel der Oberschenkel an beide Beine flächenhaft gerötet. Stellenweise Vorherrschen eines bläulich-lividen Farbtones; an beiden Knien und weniger stark ausgeprägt auch an beiden Fußrücken zigarettenpapierartige atrophische Fältelung der Haut. Beide Unterschenkel außerdem ödematös geschwollen und schmutzig-gelbliche Verfärbungen.

Diagnose:
Acrodermatitis chronica atrophicans 2. bis 3. Stadium und Mykose der Nägel.

Lokalisation:
Beide Ober- und Unterschenkel.

Histologischer Befund:
Probeexcision am rechten Oberschenkel: Verschmälerung der Cutis, Fibroblastenreichtum des subcutanen Fettgewebes, Einlagerung schwach doppelbrechender Substanzen.

Histologische Diagnose:
Acrodermatitis chronica atrophicans im 3. Stadium.

Allgemeinbefund:
55jährige Patientin in mäßigem Allgemein- und Ernährungszustand, sonst internistisch o.B., RR 120/75.

Laborwerte:
BSG 6/19, Hb 85%, Leukocyten 4500, Erythrocyten 4,3 Mill.

Therapie:
Penicillin-Kur mit 10 Mill. E. Einreibungen mit Placenta-Sanabo.

Verlauf:
Gute Besserung der Acrodermatitis. Beide Beine wesentlich abgeblaßt und weicher.

Fall 7:

Alter : 43 Jahre
Geschlecht: weiblich
Beruf : Hausfrau

Familien-Anamnese:
Keine Besonderheiten.

Eigenanamnese:
Seit 15 Jahren beginnende Hautveränderung mit zunehmender Rötung beider Unterschenkel. Auftreten kleiner Äderchen.

Hautbefund:
Blaurote Verfärbung mit dichten Teleangiektasien an beiden Unterschenkeln. Die Haut in diesem Bereich, vor allem aber an den Fußrücken, dünn und zigarettenpapierartig faltelbar. Im Bereich der Waden Verdickung und klein-lamellöse Schuppung.

Diagnose:
Acrodermatitis chronica atrophicans im 2. bis 3. Stadium. Thrombophlebitis.

Lokalisation:
Beide Unterschenkel.

Allgemeinbefund:
43jährige Patientin, internistischer Befund o.B., RR 120/90.

Laborwerte:
BSG 15/40, Blutbild: Erythrocyten 4,2 Mill., Leukocyten 5400, Hb 14,6%. Immun-Elektrophorese und Pallida-Reaktion negativ.

Therapie:
Penicillin-Kur mit 12 Mega E., dazu Venostasin und Lasonil-Salbe.

Verlauf:
Rückgang der entzündlichen Veränderungen.

Fall 8:

Alter : 45 Jahre
Geschlecht: männlich
Beruf : Elektromechaniker

Familien-Anamnese:
Mehrere Mitglieder der Familie an Tuberkulose erkrankt.

Eigenanamnese:
1957 beginnende Rötung über dem linken und rechten Knie und an den Oberschenkeln.

Hautbefund:
Flächenhafte, ödematös infiltrierte, derbe, plattenartige, scharf begrenzte

Herde von gesättigt rotem bis bläulichem Farbton im Bereich der Fußrücken, Ober- und Unterschenkel, am Gesäß, Bauch, Rücken und den seitlichen Thoraxteilen.

Diagnose:
Acrodermatitis chronica atrophicans im 2. bis 3. Stadium mit Makro-Kryoglobulinämie.

Lokalisation:
Generalisierter Befall des gesamten Integuments. Freibleiben der oberen Extremitäten und des Gesichts.

Allgemeinbefund:
RR 180/100, Puls 96; beiderseits axillar und inguinal linsen- bis kirschkerngroße, indolente Lymphknoten. Sonst internistisch o.B.

Histologischer Befund:
Epidermis mit mäßiger Hyperkeratose, Keratohyalinschicht erhalten; Epithelband nicht verschmälert, ödematös aufgelockertes und gequollenes Bindegewebe, schmaler freier Streifen, darunter in allen Cutislagen meist breitbandige, um die Gefäße gelegene Infiltrate aus Lymphocyten und Histiocyten, nur selten Plasmazellen; keine Veränderungen der Gefäße. PAS: Basalmembran gut darstellbar. Keine Ablagerungen neutraler Mucopolysaccharide. PAS-Alcianblau: zwischen den Gewebsfasern blaue Schlieren von sauren Mucopolysacchariden.
Kongorotfärbung: negativ.
Toluidinblaufärbung: Keine vermehrte Darstellung von Mastzellen in den Infiltraten.
Mucicarmin: kein Nachweis von Schleim.
Elasticafärbung nach WEIGERT: elastische Fasern zum Teil gequollen, zum Teil in dicke Stücke fragmentiert.

Laborwerte:
Urin: Bence-Jones'sche Eiweißkörper negativ, Eiweiß, Zucker und Gallenfarbstoffe negativ.
Sediment: massenhaft Leukocyten, einige Epithelien und Kristalle.
Blutbild: Erythrocyten 4,24 Mill., Hb 88%, Leukocyten 11.700.
Differential-Blutbild: Eosinophile 2%, Segmentkernige 66%, Lymphocyten 25%, Monocyten 7%.
BSG 98/119.

Sternalpunktat: mäßige Steigerung der Erythropoese, geringe Vermehrung von Eosinophilen und Reticulumzellen.
Gerinnungsanalyse: 35.100 Thrombocyten (auffällige Thrombo-Agglutination).
Blutungszeit: 1 Minute, 45 Sekunden.
Gerinnungszeit: 7 Minuten, 30 Sekunden, Fibrinogen 384 mg%.
Quickwert (Thromboplastinwert) 76%, Kristalle in Leucocyten Ø (nach Rasponi), Rest-N 30 mg%, Thymol Ø, Takata 60%, Weltmann 1 - 8, Zweifarbstofftest 100%, Plasmamenge 4151 ml, Galaktoseausscheidung negativ. Cholesterin i.S. 250 mg%, Eisen i.S. 124,7 γ%, Wa.R. und Nebenreaktionen negativ (1 x Eigenhemmung), KBR auf Toxoplasmose: Eigenhemmung.
Sabin-Feldmanntest: 1:256, Blutgruppe xx A, RhCcDee.
Coombstest direkt und indirekt: negativ, Kalteagglutinine negativ. CRP Ø, Latex RF pos., Antistreptolysintiter 140 - 250 E, Kryoglobuline pos., Gesamteiweiß nach Fällung des Kryoglobulins 7,98 g%, Papierelektrophorese (rel.%) Albumin 50%. α1-Globuline 3,5%, α2-Globuline 5,5%, ß-Globulin 8,5%, γ-Globulin 32,5%, Immunelektrophorese (Mikromethode nach Scheidegger). Im Nativserum α2 M normal, ß2 A fehlt, ß2 M verstärkt und verlängert, γ-Globulin normal. Im gewaschenen Satz nach Kaltefällung ß2 M nur im langsamer wandernden Anteil vorhanden, am Ausgangspunkt der Elektrophorese findet sich liegengebliebenes Material, γ-Globulin vorhanden, stärker gekrümmte und gedoppelte Linie. Ultrazentrifuge (Priv. Doz. Dr. Mohring, Med. Poliklinik, Mainz), 6,5 - 8,5% des Gesamtserumeiweißes stellt ein Makroglobulin mit 22 S dar.

Therapie:
Prednison und Neo-Erycinum, da Penicillin-Kur wegen Unverträglichkeit nicht möglich.

Verlauf:
Rückgang der ödematösen Schwellung: allmählicher Abfall der BSG; Verschwinden des Rheumafaktors, Absinken des Gesamteiweißgehaltes im Blut, Abschwächung der Sia-Reaktion.

Fall 9:

Alter : 54 Jahre
Geschlecht: weiblich
Beruf : Hausfrau

Familien-Anamnese:
Ohne Besonderheiten

Eigenanamnese:
Vor 20 Jahren als erste Anzeichen: blaurote Verfärbungen, besonders an den Streckseiten der Unterarme, später knotige Verdickungen und Einschnürungen.

Hautbefund:
Stark ausgeprägte blau-rote Verfärbung mit einzelnen unscharfen Aufhellungen im Bereich der Arme, Beine und der Brust, die Haut ist glatt und zart. Einstreuung von knotigen Verdickungen, besonders an den Unterarmen; an den Oberarmen nur Verfärbungen. Die Haut auf beiden Fußrücken hart und nicht verschiebbar. An beiden Unterschenkeln knotige Verdickungen. Übergreifen der Verfärbung auf das gesamte Gesäß. Blaurote Verfärbung der Brusthaut.

Diagnose:
Acrodermatitis chronica atrophicans im 2. bis 3. Stadium.

Lokalisation:
Arme, Beine und Brust.

Histologischer Befund:
Sicherung der Diagnose durch Probeexcision an Oberschenkel und Unterarm.

Allgemeinbefund:
RR 160/85, Schilddrüse vergrößert, sonst internistisch keine Besonderheiten.

Laborwerte:
Blutbild: unauffällig. Leukocyten 5.000, Erythrocyten 4,36 Mill., BSG 9/18, Hb 85%.

Therapie:
Penicillin-Kur insgesamt 12 Mill. E.

Verlauf:
Abblassen der Rötung, Verkleinerung und Konsistenzminderung der Knoten.

Fall 10:

Alter : 60 Jahre
Geschlecht: weiblich
Beruf : Hausfrau

Familien-Anamnese:
Keine Besonderheiten.

Eigenanamnese:
Vor 2 Jahren Beginn von Hautveranderungen an Handrucken und Beinen, langsame Ausdehnung, gelegentlich nachts Stechen in den Beinen, Kälteempfindung in Händen und Füßen.

Hautbefund:
Bläulich-rötliche Verfärbung an den Streckseiten der Unterschenkel und Arme, die Haut ist dünn, zigarettenpapierartig fältelbar, Teleangiektasien besonders an beiden Handrücken.

Diagnose:
Acrodermatitis chronica atrophicans. Herxheimer im 1. bis 3. Stadium.

Lokalisation:
Beide Unterschenkel, Arme und beide Handrucken.

Histologischer Befund:
Das Epithelband ist schmal, lang ausgezogen unter Verlust des Epidermis-Cutis-Reliefs. Unter einem schmalen Streifen normalen Bindegewebes im Bereich des oberen Gefäßplexus findet sich eine bandformige, um die Blutgefäße etwas intensivere Infiltration aus Lymphocyten und Histiocyten. Das Bindegewebe ist ödematös gequollen und unterschiedlich mit Eosin gefarbt. Die Schweißdrüsen liegen infolge der Atrophie der Cutis sehr hoch, sind jedoch sonst sehr unauffällig. Befund charakteristisch für Acrodermatitis chronica atrophicans.

Allgemeinbefund:
RR 130/85. Internistischer Befund: keine Besonderheiten.

Laborwerte:
Blutbild: Leukocyten 5.200, Hb 78%, Erythrocyten 3,92 Mill., BSG 22/49.

Therapie:
Megacillin-Kur 15 Mega E, lokal Placenta-Sanabo-Salbe.

Verlauf:
Gute Besserung der Hauterscheinungen.

Fall 11:

Alter : 30 Jahre
Geschlecht: weiblich
Beruf : Hausfrau

Familien-Anamnese:
Keine Besonderheiten.

Eigenanamnese:
Auffallen einer streifigen Rötung auf der Streckseite des linken Unterarmes vor 2 Jahren; keine Schmerzen, kein Juckreiz. Im Winter 1962 erstmals ein lividrotes Erythem auf dem Handrücken. Patientin erinnert sich an Holzbockbisse.

Hautbefund:
Livide Verfärbung der Streckseite des linken Unterarmes und des Handrückens.

Diagnose:
Acrodermatitis chronica atrophicans. Herxheimer im 1. Stadium.

Lokalisation:
Linker Unterarm und Handrücken.

Therapie:
Penicillin-Kur mit 12 Mega E. und lokale Massage mit Placenta-Sanabo.

Verlauf:
Gutes Ansprechen der Hautveränderungen auf die Therapie. Abklingen der Rötung und Schwellung.

Fall 12:

Alter : 64 Jahre
Geschlecht: weiblich
Beruf : Hausfrau

Familien-Anamnese:
Ohne Besonderheiten.

Eigen-Anamnese:
Vor 10 Jahren Auftreten von hellroten Flecken an der rechten Wade zum ersten Mal, langsame Vergrößerung, später auch Befall des linken Beines.

Hautbefunde:
Livide Flecken und atrophische zigarettenpapierartige Haut mit ausgeprägten Venenzeichnungen an beiden unteren Extremitäten.

Diagnose:
Acrodermatitis chronica atrophicans im 2. bis 3. Stadium.

Lokalisation:
Beide Unterschenkel.

Allgemeinbefund:
Internistischer Befund ohne Besonderheiten, RR 175/75.

Laborwerte:
BSG 11/29, Blutbild: Leukocyten 7300, Hb 14,8 g%, Erythrocyten 3,26 Mill.

Therapie:
Megacillin-Kur mit 6,4 Mill. E. und Neopenyl 400.000 E.

Verlauf:
Sichtbarer Rückgang der Hauterscheinungen.

Fall 13:

Alter : 55 Jahre
Geschlecht: weiblich
Beruf : Hausfrau

Familien-Anamnese:
Keine Besonderheiten.

Eigenanamnese:
Patientin leidet an Lues. Daneben bemerkte sie auffällige Hautveränderungen.

Hautbefund:
Ödematöse und gerötete Hautstelle im Bereich des rechten Unterschenkels.

Diagnose:
Acrodermatitis chronica atrophicans im 1. Stadium und Lues.

Lokalisierung:
Rechter Unterschenkel.

Allgemein-Befund:
Zustand nach Thoracoplastik im rechten Ober-Mittelgeschoß. Sonst internistisch keine Besonderheiten.

Laborwerte:
BSG 2/8, Blutbild: Erythrocyten 4, 78 Mill., Hb 95%, Leukocyten 5800, Eosinophile 18%, Basophile 4%, Stabkernige 56%, Lymphocyten 17%, Monocyten 5%, Urinbefund: Albumin ∅, Saccharine ∅. Ubg. (+)/+, Sediment: vereinzelt Kristalle und Leukocyten.

Therapie:
Aquacillin 4,8 Mill. E.

Verlauf:
Wesentliche Besserung der Acrodermatitis.

Fall 14:

Alter : 68 Jahre
Geschlecht: weiblich
Beruf : Hausfrau

Familien-Anamnese:
Ohne Besonderheiten.

Eigenanamnese:
Seit 1 Jahr zunehmende Rötung und Schwellung im Bereich des rechten Unterschenkels, an dem schon früher Lähmungserscheinungen im Peronaeus-Bereich bestanden.

Hautbefund:
Hautveränderungen an den Beinen, überwiegend rechts. Die gesamte Epidermis imponiert atrophisch und zeigt zahlreiche tief-blau durchschimmernde Venektasien. Oberhalb der Knöchelregion rechts findet sich eine handflächen-

große, unscharf begrenzte Rotung, die im wesentlichsten auf feinste und dicht beieinanderliegende Gefäßsprossen zurückzuführen ist.

Diagnose:
Acrodermatitis chronica atrophicans im 3. Stadium.

Lokalisation:
Beide Unterschenkel.

Allgemein-Befund:
68jährige Patientin, RR 150/100. Peronaeus-Lähmung rechts.

Laborwerte:
BSG 8/32, Pallida-Reaktion nach Gäthgens. Blutbild und Elektrophorese im Bereich der Norm.

Therapie:
Megacillin 5 Mill. E.

Verlauf:
Guter Rückgang der Hautveränderungen.

Fall 15:

Alter : 59 Jahre
Geschlecht: weiblich
Beruf : Hausfrau

Familien-Anamnese:
Unauffällig.

Eigenanamnese:
Nach der Menopause vor 10 Jahren Anschwellung und Rotung des linken Unterschenkels. Später Auftreten von schmerzhaften und aufbrechenden Knoten am Schienbein.

Hautbefund:
Unregelmäßige fleckige, hellrote Färbung der Haut am linken Unterschenkel. An den Knöchelpartien und auf dem Fußrücken einzelne ungleiche plattenartige ca. fünfpfennigstückgroße rötliche Verdickungen mit kleiner, krustiger Ein-

dellung im Zentrum; besonders am Oberschenkel atrophische Haut mit durchscheinenden Venen und Arterien. Beide Unterschenkel sind angeschwollen, die Haut ist stark gespannt, aber nicht glänzend.

Diagnose:
Acrodermatitis chronica atrophicans im 2. bis 3. Stadium.

Lokalisation:
Beide Unterschenkel.

Allgemeinbefund:
59jährige Patientin. RR 160/100, sonst internistisch keine Besonderheiten.

Labor-Werte:
BSG 59/89, Kälte-Reaktion +, Coombstest, Sabin-Feldmanntest und Wa.R. negativ.
Blutbild: Leukocyten 5.300, Erythrocyten 3,42 Mill., Hb 14,3 g%, Eosinophile 4, Segmentkernige 58, Lymphocyten 38.

Therapie:
12 Mega E. Megacillin, Lokal-Behandlung mit Placenta-Sanabo.

Verlauf:
Patientin wurde nach erfolgreicher Heilung entlassen.

Fall 16:

Alter : 56 Jahre
Geschlecht: weiblich
Beruf : Hausfrau

Familien-Anamnese:
Keine Besonderheiten.

Eigenanamnese:
Vor einem Jahr beginnender Hautprozeß an beiden Handrücken, Verstärkung an der linken Hand, Ausbreitung in Form eines Ulnarstreifens am linken Unterarm.

Hautbefund:
An der Ulnarseite des linken Armes ist die Haut verdünnt, welk, haarlos und zigarettenpapierartig faltelbar, im übrigen bestehen Teleangiektasien und Pigmentierung. Durchscheinen der Venen am Handrücken als größere blauviolette Stränge, links stärker als rechts; am linken Handrücken ferner ein entzündlicher ödematöser Randsaum.

Diagnose:
Acrodermatitis chronica atrophicans im 2. bis 3. Stadium und Arthrose der HWS.

Lokalisation:
Beide Hände und Unterarme.

Allgemeinbefund:
RR 150/90. Sonstiger internistischer Befund ohne Besonderheiten.

Laborwerte:
Blutbild: Leukocyten 7400, Erythrocyten 4,44 Mill., Hb 90%, Eosinophile 3%, Segmentkernige 64%, Lymphocyten 27%, Monocyten 6%.

Therapie:
Tardocillin insgesamt 8,4 Mega E.

Verlauf:
Zunächst nur langsame, später rasch fortschreitende Besserung.

Fall 17:

Alter : 51 Jahre
Geschlecht: weiblich
Beruf : Hausfrau

Familien-Anamnese:
Keine Besonderheiten

Eigenanamnese:
Seit 18 Jahren beide Beine fleckig verfärbt. Patientin klagt über ständig kalte Füße.

Hautbefund:
An beiden Fußrücken und distalen Unterschenkeln düster-blaurote Verfärbungen. Im proximalen Teil der Unterschenkel ist die Haut dünn, fältelbar mit deutlicher Venenzeichnung.

Diagnose:
Acrodermatitis chronica atrophicans im 2. und 3. Stadium.

Lokalisation:
Beide Unterschenkel.

Allgemeinbefund:
51jährige Patientin. RR 130/90, internistischer Befund unauffällig.

Laborwerte:
Leukocyten 6000, Erythrocyten 4,24 Mill., Hb 84%. BSG 13/30.

Therapie:
Megacillin 12 Mill. E. und Neopenyl 400.000 E.

Verlauf:
Schon nach 4 Tagen sichtbares Abblassen der Hauterscheinungen. Unauffälliger Rückgang der Venenzeichnung.

Fall 18:

Alter : 62 Jahre
Geschlecht: weiblich
Beruf : Rentnerin

Familien-Anamnese:
Keine Besonderheiten

Eigenanamnese:
Vor 11 Jahren zum ersten Mal rotblaue Verfärbung beider Unterschenkel (bei Lupus erythematodes 1962). Ziehende Schmerzen in den Schienbeinen und den Mammae. Blaurote Verfärbung der Mamillen.

Hautbefund:
Beide Unterschenkel, die Gesäßgegend und beide Mammae in symmetrischer

Form befallen. In der Umgebung der Mamillen in gut handgroßer Ausdehnung eine fleckige, blaurote Verfärbung der Haut, in deren Bereich auch feine Teleangiektasien und mäßige Atrophie sowie helle, gelblich-weiße Haut. Im Bereich der Arme und Handrücken diffuse Rötung, Trockenheit, leichte Schuppung und zahlreiche follikuläre Hyperkeratosen, Rötung und Teleangiektasienbildung auf beiden Wangen.

Diagnose:
Acrodermatitis chronica atrophicans im 2. bis 3. Stadium mit Lupus erythematodes.

Lokalisation:
Beide Unterschenkel, Gesäßgegend und Mammae.

Allgemeinbefund:
62jährige Patientin, RR 155/80.

Laborwerte:
BSG 5/18, Leukocyten 4800, Erythrocyten 3,34 Mill., Hb 15,9 g%.

Therapie:
Megacillin insgesamt 12 Mill. E. und Neopenyl 400.000 E.

Verlauf:
Zunehmender Rückgang der Hauterscheinungen.

Fall 19:

Alter : 47 Jahre
Geschlecht: weiblich
Beruf : Hausfrau

Familien-Anamnese:
Keine Besonderheiten.

Eigenanamnese:
Seit 2 Jahren Hauterscheinungen im Bereich des rechten Beines und seit 6 Monaten auch am linken Bein beginnende Veränderungen; oftmals Spannungsgefühl, Verschlimmerung im Winter, stärkere Schmerzen bei Kälte.

Hautbefund:
Befall des Hautorgans am rechten Unterschenkel. Übergreifen auf den distalen Anteil der Innenseite des rechten Oberschenkels, ganz wenig auch auf beide Gesäßbacken sowie die Gegend oberhalb des linken Fußgelenkes (Streckseite). Vorhanden flächenhafte, nach distal an Farbintensität zunehmende, blaurote, nicht infiltrierte Erytheme, in deren Bereich die Haut eine angedeutete zigarettenpapierartige Fältelung aufweist. Besonders im Bereich der Innenseite des rechten Oberschenkels finden sich auf dem Boden des mäßig gesättigt-roten Erythems zahlreiche, dicht geschlängelte Teleangiektasien. Die rechte Großzehe ist insgesamt verdickt und ebenfalls bläulich-rot und glänzend.

Diagnose:
Acrodermatitis chronica atrophicans im 2. bis 3. Stadium.

Lokalisation:
Beide Unterschenkel.

Histologischer Befund:
Schmale atrophische und verhältnismäßig reliefarme Epidermis unter einer Hyperkeratose. Unter einem schmalen Streifen normalen, subepidermal gelegenen Bindegewebes perivasculär angeordnete, entzündliche Infiltrate aus Lymphocyten und Histiocyten um erweiterte und dickwandige Blutgefäße. Die Hautanhangsgebilde sind geschwunden, die Cutis ist in ihrer Gesamtheit sehr schmal, die Schweißdrüsen sind noch verhältnismäßig unangetastet. Durch histologischen Befund gesicherte Acrodermatitis chronica atrophicans.

Allgemeinbefund:
47jährige Patientin, RR 160/90, sonstiger internistischer Befund unauffällig.

Laborwerte:
BSG 16/30 mm n.W.

Therapie:
Megacillin 8,2 Mega E. und Neopenyl 400.000 E. Kurzwellenbestrahlung, lokal: Acrotherm-Salbe zur Durchblutungsförderung.

Verlauf:
Rasches Abblassen der Haut und Abklingen der Hauterscheinungen.

Fall 20:

Alter : 51 Jahre
Geschlecht: weiblich
Beruf : Rentnerin

Familien-Anamnese:
Keine Besonderheiten

Eigenanamnese:
Seit 9 Jahren ständig hin und wieder bestehende Hautveränderungen, manchmal Juckreiz.

Hautbefund:
Diffuse Rötung an beiden Unter- und Oberschenkeln, auch bläuliche Verfärbung, stellenweise Atrophie mit zigarettenpapierartiger Knitterung.

Diagnose:
Acrodermatitis chronica atrophicans im 2. bis 3. Stadium.

Lokalisation:
Beide Unter- und Oberschenkel.

Therapie:
Tardocillin insgesamt 6 Mega E.

Verlauf:
Schnelle Rückbildung der Hautveränderungen.

Fall 21:

Alter : 43 Jahre
Geschlecht: weiblich
Beruf : Sekretärin

Hautbefund:
Entzündlich gerötete Infiltration am linken Oberarm.

Diagnose:
Acrodermatitis chronica atrophicans im 1. bis 2. Stadium.

Lokalisation:
Linker Oberarm.

Therapie:
Penicillin-Kur, insgesamt 9 Mega E.

Verlauf:
Völlige Rückbildung aller Hautveränderungen.

Fall 22:

Alter : 45 Jahre
Geschlecht: weiblich
Beruf : Hausfrau

Hautbefund:
Livider, infiltrierter Bezirk an der linken Hand.

Diagnose:
Acrodermatitis chronica atrophicans im 1. bis 2. Stadium.

Lokalisation:
Linker Handrücken.

Therapie:
3 Penicillinkuren mit insgesamt 18 Mega E. Tardocillin.

Verlauf:
Deutliche Besserung der Hautveränderungen.

Fall 23:

Alter : 33 Jahre
Geschlecht: weiblich
Beruf : Hausfrau

Hautbefund:
Entzündliche Infiltration im Bereich des linken Beines seit 1 Jahr vor der Untersuchung.

Diagnose:
Acrodermatitis chronica atrophicans im 1. bis 2. Stadium.

Lokalisation:
Linkes Bein.

Therapie:
Tardocillin-Kur mit 6 Mega E.

Verlauf:
Sichtbarer Rückgang der Hautveränderungen.

Fall 24:

Alter : 49 Jahre
Geschlecht: weiblich
Beruf : Hausfrau

Hautbefund:
Seit einem Jahr von der Patientin beobachtete fortschreitende Hautrötung im Bereich des rechten Unterschenkels.

Diagnose:
Acrodermatitis chronica atrophicans im 1. Stadium.

Lokalisation:
Rechter Unterschenkel.

Therapie:
Tardocillin 6 Mega E., außerdem Eucerin cum aqua calcis.

Verlauf:
Rasches Abklingen aller sichtbaren Hautveränderungen.

Fall 25:

Alter : 61 Jahre
Geschlecht: weiblich
Beruf : Hausfrau

Hautbefund:
An den beiden Ober- und Unterschenkeln ausgesprochen atrophische Haut mit netzförmigen oberflächlichen Venektasien.

Diagnose:
Acrodermatitis chronica atrophicans im 3. Stadium.

Lokalisation:
Beide Ober- und Unterschenkel.

Therapie:
Keine, Verzicht im Hinblick auf die schon bestehende Atrophie.

Fall 26:

Alter : 61 Jahre
Geschlecht: weiblich
Beruf : Hausfrau

Hautbefund:
Beide Beine, besonders der rechte Unterschenkel ist ödematös und blaurot verfärbt.

Diagnose:
Acrodermatitis chronica atrophicans im 2. Stadium.

Lokalisation:
Beide Beine.

Therapie:
Penicillin, Gesamtdosis unbekannt, weil nach der Entlassung vom Hausarzt behandelt.

Verlauf:
Zögerndes Zurückgehen der Hautveränderungen.

Fall 27:

Alter : 61 Jahre
Geschlecht: weiblich
Beruf : Hausfrau

Hautbefund:
Seit 4 Jahren an beiden Wangen, an Nase, Stirn und Kinn ein fleckiges, teils livides Exanthem mit Teleangiektasien. In der letzten Zeit ähnliche Veränderungen im Bereich der oberen und unteren Extremitäten.

Diagnose:
Acrodermatitis chronica atrophicans im 1. bis 2. Stadium.

Lokalisation:
Gesicht und alle Extremitäten.

Therapie:
Tardocillin-Kur mit 10 Mega E.

Verlauf:
Status idem.

Fall 28:

Alter : 56 Jahre
Geschlecht: männlich
Beruf : Kraftfahrer

Hautbefund:
Seit zweieinhalb Jahren Rötung und Atrophie an beiden Unterschenkeln.

Diagnose:
Acrodermatitis chronica atrophicans im 3. Stadium.

Lokalisation:
Beide Unterschenkel.

Therapie:
2 Tardocillinkuren, je 8 Mega E.

Verlauf:
Abblassen der Hauterscheinungen.

Fall 29:

Alter : 76 Jahre
Geschlecht: weiblich
Beruf : Hausfrau

Hautbefund:
Linke Hand und linker Unterarm befallen, wobei besonders die Streckseite diffus gerötet und ödematös infiltriert ist.

Diagnose:
Acrodermatitis chronica atrophicans im 1. bis 2. Stadium.

Lokalisation:
Linke Hand und Unterarm.

Therapie:
10 Mega E. Tardocillin und Tardocillin-Tropfen.

Verlauf:
Sichtbares Zurückgehen der Hautveränderungen.

Fall 30:

Alter : 56 Jahre
Geschlecht: weiblich
Beruf : Arbeiterin

Hautbefund:
Am rechten Handgelenk findet sich ein roter, mäßig infiltrierter Fleck.

Diagnose:
Acrodermatitis chronica atrophicans im 1. bis 2. Stadium.

Lokalisation:
Rechtes Handgelenk.

Therapie:
Penicillin mit 8 Mega E.

Verlauf:
Völliger Rückgang des veränderten Hautbezirkes.

Fall 31:

Alter : 54 Jahre
Geschlecht: weiblich
Beruf : Hausfrau

Hautbefund:
1932 Behandlung wegen Aktinomykose an beiden Armen. Seit 10 Jahren Erytheme bis zur Oberarmmitte als Folge einer Unterkühlung. Am rechten Oberschenkel findet sich ein ähnlicher Befund; hier außerdem Varikosis und Teleangiektasien.

Diagnose:
Acrodermatitis chronica atrophicans im 2. bis 3. Stadium.

Lokalisation:
Beide Unterarme.

Therapie:
Tardocillin 9 Mega E.

Verlauf:
Stillstand und Rückbildung der Rötung.

Fall 32:

Alter : 30 Jahre
Geschlecht: weiblich
Beruf : Krankenschwester

Hautbefund:
Rötung und ödematose Infiltration am linken Knie und der linken Knöchelgegend.

Diagnose:
Acrodermatitis chronica atrophicans im 2. Stadium.

Lokalisation:
Linkes Knie und linker Knöchel.

Therapie:
Tardocillin 9 Mega E.

Verlauf:
Wesentliche Besserung.

Fall 33:

Alter : 67 Jahre
Geschlecht: weiblich
Beruf : Hausfrau

Familien-Anamnese:
Keine Besonderheiten

Eigenanamnese:
Vor 3 Jahren beginnende Hautveränderungen im Bereich der Hände mit allmählichem Übergreifen auf beide Unterarme. Im Bereich der Nase seit 17 Jahren ein allmählich anwachsender Fleck, der schließlich zur Warze wurde; langsames Größerwerden. Einweisung zur stationären Behandlung.

Hautbefund:
Befallen ist das Hautorgan im Bereich des Gesichtes und der Extremitäten. Etwa linsengroße seborrhoische Warze am Nasenrücken links. An beiden Unterarmen, links stärker als rechts, an den Streckseiten eine helle Rötung über kissenartiger Polsterung. Deutliche Knitterbarkeit der Epidermis. Durchschimmern der darunter liegenden Gefäße.

Diagnose:
Acrodermatitis chronica atrophicans Herxheimer im 1. bis 2. Stadium und Anfang des 3. Stadiums.

Lokalisation:
Gesicht und Streckseiten der oberen Extremitäten, links stärker als rechts.

Allgemeinbefund:
67jährige Patientin in gutem AZ und EZ, Gewicht 100 kg. Haut und sichtbare Schleimhäute gut durchblutet.

Laborwerte:
BSG 6/9, Hb 91%. Differential-Blutbild: Erythrocyten 4,6 Mill., Leukocyten 5300, Lymphocyten 40%, Eosinophile 2%, Monocyten 2%, neutrophile Segmentkernige 56%. Urin-Befund unauffällig.

Therapie:
Penicillin-Kur, tagl. 400.000 E. Neopenyl, insgesamt 7,4 Mega E. Entfernung der Warze mit elektrischer Schlinge. Behandlung der Operationsstelle mit Leukomycin-Salbe und Nebacetin-Puder.

Verlauf:
Besserung der Hautveränderungen, Entlassung der Patientin nach 14 Tagen.

Fall 34:

Alter : 68 Jahre
Geschlecht: weiblich
Beruf : Hausfrau

Familien-Anamnese:
Selbstmord eines geisteskranken Bruders der Mutter.

Eigenanamnese:
Erste Hauterscheinung vor 30 Jahren als rotblaue Verfärbung an den Knien, langsames Fortschreiten, ohne daß es von der Patientin stark beachtet wurde. 1951 Krankenhaus-Behandlung in Bingen. In der Jugend öfter Aufenthalt im Wald, deutliche Erinnerung an Holzbockstiche.

Hautbefund:
An der Dorsalseite der Oberschenkel bis etwa zum Beckenkamm hinaufreichend ist die Haut stark atrophisch und glänzend. Blaurotes Durchschimmern von besenreiserartig angeordneten oberflächlichen Gefäßen. An den Unterschenkeln spärliche Areale mit farblich veränderter Haut und entzündlich gerötete, mäßig ödematisierte, unscharf begrenzte Herde. Die Atrophie der Oberschenkel reicht ventral bis etwa zum mons pubis. Beide Labia minora fast völlig geschwunden.

Diagnose:
Acrodermatitis chronica atrophicans Herxheimer vom 1. bis 3. Stadium und Psoriasis vulgaris.

Lokalisation:
Beide untere Extremitäten, insbesondere die Dorsalseite und Vulva.

Allgemein-Befund:
RR 130/90, sonstiger internistischer Befund unauffällig. Gewicht 68 kg.

Laborwerte:
BSG 30/60, Hb 15 g%, Diff.Blutbild: 3,9 Mill. Ery., 5000 Leuko., 3% Eos., 1% Baso., 4% Stabkernige, 63% Segmentkernige, 27% Lympho., 2% Mono., toxische Granulierung. Serumlabilitätsproben: Takata 100 mg% (normal), Thymol-Test = positiv, Weltmann-Koagulationsband = 8 Röhrchen (leicht verlängert). Sia-Test = Ø, Latex RF und CRP = Ø, Kryoglobuline = Ø, Kälteagglutinine = 1:64, Coombs-Test (direkt und indirekt) = Ø, AST = 50 - 100 E., Rest-N 24 mg (normal).

Therapie:
Penicillin-Kur, tgl. 1 Amp. Megacillin i.m., insgesamt 9 Mega E. Lokale Behandlung mit Ichtho-Cortin-, Zink-Wismut- und Ichthyol-Zink-Salbe.

Verlauf:
Bei Entlassung Rötung des Gesichtes und der Arme abgeblaßt. Psoriasis vulgaris an beiden Unterschenkeln gebessert.

Fall 35:

Alter : 77 Jahre
Geschlecht: weiblich
Beruf : Hausfrau

Familien-Anamnese:
Ohne Besonderheiten.

Eigenanamnese:
Seit 3 Jahren Rötung an beiden Unterschenkeln. Seit ungefähr einem Jahr Geschwür am linken und später auch am rechten Unterschenkel. Beide Ulcera seien im Beginn ganz klein gewesen und hätten sich dann immer weiter ausgedehnt. Keine Besserung trotz Behandlung.

Hautbefund:
Rot-bläuliche Verfärbung und zigarettenpapierähnliche Fältelung an beiden Unterarmen und Unterschenkeln, polyzyklisch begrenzt. Ferner Ulcerationen am rechten Außen- und linken Innen- und Außenknöchel.

Diagnose:
Acrodermatitis chronica atrophicans Herxheimer im 1. und 3. Stadium mit Ulcera crurum.

Lokalisation:
Beide Unterschenkel und Unterarme.

Allgemeinbefund:
Guter EZ und KZ. RR 220/160, Hypertonie. Sonst keine pathologischen Besonderheiten.

Laborwerte:
BSG 50/57, gering erhöhte Blutzuckerwerte. Tagesprofil: I. 138 mg%, II. 181 mg%, III. 160 mg%.

Therapie:
Penicillinkur: tgl. 1 Injektion Megacillin, insgesamt 12 Mega E., Nebacetin-Puder und Bepanthen-Gantrism-Puder, Furacin-Streusol-Behandlung der Ulcera crurum, Diabetes-Grundkost.

Verlauf:
Gutes Ansprechen der Ulcera crurum auf Nebacetin- und Bepanthen-Gantrism-Puderbehandlung, Epithelisierung. Besserung der Hautveränderungen. Besserung des Diabetes mellitus durch Diabetes-Grundkost. Wiederherstellung der Patientin in 6 Monaten.

Fall 36:

Alter : 61 Jahre
Geschlecht: weiblich
Beruf : Hausfrau

Familien-Anamnese:
Vater mit 74 Jahren an Magenkrebs, Mutter mit 89 Jahren an Brustkrebs gestorben.

Eigenanamnese:
Vor 4 Jahren wurde die Patientin im Garten von einer Zecke gebissen und zwar in den rechten Oberschenkel. Damals stark flächenhafte Rötung an der betroffenen Stelle, etwas später roter Hof an der Oberschenkel-Innenseite, die nach Thromboeid, Venostasin und Luftveränderungen besser geworden sei. Die Patientin war hauptsächlich wegen eines leichten Diabetes und einer erhöhten BSG untersucht worden. Dabei wurde die Hautveränderung bemerkt und die Patientin in die Hautklinik eingewiesen.

Hautbefund:
Hautveränderung am distalen Drittel des rechten Unterschenkels in seiner ganzen Circumferenz, Übergreifen auf die Knöchelgegend und den Fußrücken. Bläulich-rote Verfärbung. Dünne und glänzende Haut in diesem Bezirk. Lebhaftere Rötung nach den Rändern zu, geringe Schwellung und mehrere besenreiserförmige Teleangiektasien. Relativ scharfe Begrenzung gegenüber der gesunden Haut. An beiden Unterschenkeln Venektasien.

Diagnose:
Acrodermatitis chronica atrophicans Herxheimer im 1. Stadium.

Lokalisation:
Distales Drittel des rechten Unterschenkels in seiner ganzen Circumferenz mit Übergreifen auf die Knöchelgegend und den Fußrücken.

Allgemeinbefund:
Gewicht 73, 3 kg, AZ und EZ gut, Patientin klagt über öfteren Schwindel, Luft-Not bei Wetterwechsel, Zungenbrennen. RR 140/80. Im rechten Unterkieferwinkel ein pflaumengroßer Lymphknoten tastbar. Linkskonvexe Skoliose der unteren und rechtskonvexe Skoliose der oberen BWS.

Laborwerte:
BSG 21/47, Hb 14,1 g%, Diff.-Blutbild: Ery. 3,8 Mill., Leuko 5800, Eos. 1%, Stabkernige 1%, Segmentkernige 78%, Lympho 17%, Mono 3%. Pallida-Reaktion Ø.

Therapie:
Penicillin-Kur mit tgl. 1 Amp. Megacillin, insgesamt 12 Mega E. Lokalbehandlung mit Eucerin cum aqua.

Verlauf:
Deutliche Besserung der Hautveränderungen nach 12 Mega E. Besserung der BSG von 21/40 auf 13/24.

Fall 37:

Alter : 72 Jahre
Geschlecht: weiblich
Beruf : Landwirtin

Familien-Anamnese:
Beide Eltern und eine Schwester an Herzschlag verstorben. Eine Schwester an Krebs verstorben.

Eigenanamnese:
Seit dem 18. Lebensjahr Schuppenflechte hauptsachlich an den Beinen; seit Anfang 1964 Rotung des Gesichtes und der Unterarme, mitunter blaurote Verfärbung der Haut. Allmahlich wurde die Haut pergamentartig und schuppig.

Hautbefund:
Im Gesicht diffuse, unscharf begrenzte Rotung mit feinlamellarer Schuppung, besonders an der linken Stirnseite und der rechten Wangenpartie. Am rechten Unterarm und beiden Ellenbogen blaurotliche Verfarbung der Haut mit zigarettenpapierähnlicher Atrophie. Lamellare Schuppung beider Unterarme. An den Streckseiten beider Unterschenkel hauptsachlich großflachige, typische Psoriasis-Herde mit starker Schuppung. Auspitz-Phänomen positiv.

Diagnose:
Acrodermatitis chronica atrophicans im 1. und 3. Stadium. Psoriasis vulgaris.

Lokalisation:
Gesicht, beide Unterarme und Ellenbogenregion.

Histologischer Befund:
Durchgehende Akanthose, Hyperkeratose und gelegentlich Parakeratose der Epidermis. In den oberen Bindegewebsschichten ein an die Epidermis nahe angelagertes, fast bandartiges, dichtes Zellinfiltrat aus Lymphocyten, Histiocyten und polymorphkernigen Leukocyten; am Rande und in der Tiefe auffallige Gefaßerweiterungen sichtbar. Bestatigung der seltenen Form einer Acrodermatitis des Gesichtes.

Allgemeinbefund:
Guter EZ und KZ. Gewicht 51 kg. Feinblasige RG der Lunge, sonst unauffällig. RR 140/80.

Laborwerte:
BSG 16/26, Diff.-Blutbild: Ery. 4,4 Mill., Leuko 8100, Eos. 2%, Segmentk. 63%, Lymphoc. 33%, Mono. 2%, Wa.R. Ø, Hb 13,14 g%.

Therapie:
Penicillinkur mit tgl. 1 Amp. Megacillin; insgesamt 9 Mega E. Ichthyolsalbe, Lokalbehandlung der Psoriasis vulgaris mit Cignolin.

Verlauf:
Zunächst gute Verträglichkeit von Penicillin und Cignolin. Am 8. Tage der Behandlung nach i.m. Injektion des Megacillin plötzlich Übelkeit, Schwindelgefühl und Erbrechen, Kreislauf-Kollaps, rasche Erholung durch Solu-Decortin H und Akrinor.

Fall 38:

Alter : 34 Jahre
Geschlecht: männlich
Beruf : Landwirt

Familien-Anamnese:
Keine Besonderheiten

Eigenanamnese:
Vor 12 Jahren sei auf den rechten Fuß ein 100 kg schwerer Sack gefallen. 3 Monate nach der Unfallbehandlung habe er eine Verfärbung in der Knöchelgegend rechts bemerkt. Bei Belastung des rechten Beines auftretende Schmerzen. Daraufhin Behandlung des rechten Beines mit elastischer Binde bei einem Orthopäden. Vier Jahre später nach Entstehung der Hautveränderung am rechten Bein Auftreten von Hauterscheinungen am linken Bein. Schmerzen besonders beim Gehen. Die Beschwerden seien im Sommer und Herbst stärker gewesen als im Winter.

Hautbefund:
Hautveränderungen im Bereich beider Fußrücken bis zur Knöchelgegend ventral über beiden Kniegelenken, den beiden Nates und der lateralen Oberschenkelseite rechts. Scharfe Begrenzung der ausgedehnten flächenhaften Herde am linken Fuß, rechten Oberschenkel und Gesäß gegen die gesunde Haut. Die Herde selbst haben einen lividrosafarbenen Farbton und es ist ein geringgradig ausgeprägtes Infiltrat zu tasten. Dünne, wie Zigarettenpapier knitternde Haut, die darunter liegende Venen durchschimmern läßt. Fließender Übergang dieser Herde in die gesunde Haut.

Diagnose:
Acrodermatitis chronica atrophicans Herxheimer im 1. und 3. Stadium.

Lokalisation:
Beide Fußrücken. Laterale rechte und linke Oberschenkelseite.

Allgemeinbefund:
Gewicht 84,5 kg. Guter KZ und EZ. RR 140/80, Lymphknotenstatus: multiple erbsengroße Lymphknoten in der Inguinalgegend tastbar. Sonst kein internistisch auffälliger Befund.

Laborwerte:
BSG 3/9, Hb 13,7 g%, Ery. 3,95 Mill., Leuko. 11.000, Stabk. 2%, Segmentk. 72%, Lymphocyten 26%, Kalteagglutinine und Coombstest Ø, AST weniger als 50 E.

Therapie:
Megacillinkur, insgesamt 7 Mega E.

Verlauf:
Gute Verträglichkeit von Megacillin, Besserung der Hautveränderung.

Fall 39:

Alter : 63 Jahre
Geschlecht: weiblich
Beruf : Hausfrau

Familien-Anamnese:
Ohne Besonderheiten.

Eigenanamnese:
Öfter Anginen. Vor 2 Jahren hat die Patientin rote Flecken auf ihrem rechten Fuß bemerkt, anschließend auf dem linken Handrücken. Sie bekam Juckreiz und brennendes Gefühl.

Hautbefund:
Befallen: beide Handrücken, die Streckseite der Unterarme, beide Fußrücken und die Innenseite der Kniegelenke. An den bezeichneten Stellen, besonders rechts ein dunkelrotes, ins bläuliche schimmerndes Erythem, unscharfe Begrenzung. Über den betroffenen Stellen läßt sich die Haut zigarettenpapierähnlich falteln; Schwund des subcutanen Fettgewebes, Teleangiektasien.

Diagnose:
Acrodermatitis chronica atrophicans Herxheimer im 1. und 3. Stadium.

Lokalisation:
Beide Handrücken, Streckseite der Unterarme, beide Fußrücken, insbesondere rechts.

Allgemeinbefund:
Gewicht 54 kg. RR 170/100.

Laborwerte:
BSG 30/55, Hb 17,59 g%. Diff.-Blutbild: Ery. 4,10 Mill., Leuko. 4300, Segmentkernige 63%, Lympho. 35%, Mono. 2%.

Therapie:
Penicillinkur mit insgesamt 12 Mill. E. Lokale Behandlung mit Placenta-Sanabo.

Verlauf:
Gute Verträglichkeit des Megacillins. Besserung der Hautveränderung, besonders an der Stelle des 1. Stadiums, hier völlig Abheilung. Kontrolluntersuchung am 22.4.1966: völlige Abheilung der Hauterscheinungen an beiden Handrükken; vorhanden nur mehr senile Hauterscheinungen. Vom Kniegelenk bis zum mittleren Drittel des Oberschenkels dünne Haut mit durchscheinender Gefäßzeichnung nachweisbar.

Fall 40:

Alter : 60 Jahre
Geschlecht: weiblich
Beruf : Hausfrau

Familien-Anamnese:
Ohne Besonderheiten.

Eigenanamnese:
Patientin bemerkte Rötung und Anschwellung einer Hand im Oktober 1963. Nach einigen Tagen gleiche Erscheinungen am rechten Unterschenkel, dann am linken Unterschenkel und zuletzt am Unterbauch.

Hautbefund:
Hautveränderungen am rechten Handrücken, rechten Unterarm, ferner an beiden Unterschenkeln, am rechten Oberschenkel und Unterbauch. Es finden

sich fünfmarkstückgroße bis handtellergroße erythematose Herde, die teils isoliert stehen, teils konfluieren. Ein Teil dieser Erytheme ist geringgradig ödematös verändert und blauröthlich verfärbt, der restliche Teil weist nur ein mäßiges Erythem auf. Hinzu kommt eine deutliche Atrophie der Haut (zigarettenpapierähnliche Faltelung). Der gesamte Gefäßapparat der Subcutis ist auffallend gut sichtbar.

Diagnose:
Acrodermatitis chronica atrophicans Herxheimer im 2. und 3. Stadium.

Lokalisation:
Rechter Handrücken, rechter Unterarm, beide Unterschenkel, rechter Oberschenkel und Unterbauch.

Allgemein-Befund:
Gewicht 84,5 kg, RR 185/100, Tonsillen kirschgroß. Rechtes Nierenlager klopfempfindlich.

Laborwerte:
BSG 30/57, Hb 13,9 g%, Diff.-Blutbild: Ery. 3,84 Mill., Leuko. 5200, Eos. 4%, Stabkernige 2%, Segmentkernige 60%, Lymphoc. 33%, Mono. 1%. Urin-Untersuchung: Plattenepithel + und Leukoc. +.

Therapie:
Penicillin-Kur, insgesamt 12 Mega E.

Verlauf:
Gute Verträglichkeit von Megacillin, Besserung der Hautveränderung. Wiedervorstellung in 8 Wochen.

Fall 41:

Alter : 56 Jahre
Geschlecht: weiblich
Beruf : Hausfrau

Familien-Anamnese:
Ohne Besonderheiten

Eigenanamnese:
Beginn der Hautveränderungen vor ungefähr 6 Jahren. Die Patientin hat kei-

nerlei Beschwerden, auch keinen Juckreiz. Sie erinnert sich nicht an die Ursache der Hauterscheinungen.

Hautbefund:
Fleckförmiges Erythem von gleichmäßig braunroter Farbe am linken Unterarm in ca. doppelt-handgroßer Ausdehnung, das sich teigig-infiltriert anfühlt und manschettenförmig den Unterarm umgreift. Ähnliche Herde in handtellergroßer Ausdehnung am Übergang vom Oberarm zur Schulter. Kirschgroßer fibroider Knoten am linken Ellenbogen.

Diagnose:
Acrodermatitis chronica atrophicans Herxheimer im 1. Stadium.

Lokalisation:
Linker Unterarm und linker Ellenbogen, linker Oberarm und Schulter.

Histologischer Befund:
Unter einer Hyperkeratose ist die Epidermis schmal atrophisch auf ein bis zwei Zellagen reduziert, bei Verlust des normalen Epidermis-Cutisreliefs. Über einem schmalen Streifen normalen Bindegewebes sieht man granulomartig, jedoch insgesamt bandartig imponierend, ein entzündliches Infiltrat, aus Lymphoxyten neben wenigen Histiocyten bestehend. Die Kollagenfaserbündel sind schmal und durch Ödem auseinandergedrängt. In den mittleren Coriumschichten sind fleckförmige, perivasculär gelagerte Infiltrate nachweisbar.

Allgemeinbefund:
RR 150/95, Gewicht 87,52 kg, guter KZ und EZ. Sonst internistischer Befund unauffällig.

Laborwerte:
BSG 28/54, Hb 12,9 g%, Diff.Blutbild: Erythrocyten 4,6 Mill., Leukocyten 5000, Eos. 3%, Stabk. 3%, Segmentk. 56%, Lymphoc. 35%, Monoc. 3%, Elektrophorese: im Normbereich, Urinbefund unauffällig.

Therapie:
Penicillin-Kur mit Megacillin, insgesamt 10 Mega E.

Verlauf:
Die Hautveränderungen sind abgeblaßt. Die Patientin konnte Megacillin gut vertragen.

Fall 42:

Alter : 43 Jahre
Geschlecht: männlich
Beruf : Landwirt

Familien-Anamnese:
Ohne Besonderheiten.

Eigenanamnese:
Seit etwa 6 Monaten bemerkte der Patient, daß das linke Bein oft einschläft. 8 Tage später trat die Rötung hinzu. Der Patient erinnert sich nicht an Holzböcke.

Hautbefund:
Sitz im linken Arm und linken Bein mit Ausdehnung bis zur Glutaeusgegend. Anschwellung mit livider Verfärbung, unregelmäßig, teils stärker, teils schwächer imponierend.

Diagnose:
Acrodermatitis chronica atrophicans Herxheimer im 1. und 2. Stadium.

Lokalisation:
Linker Arm und linkes Bein bis zur Glutaealregion.

Allgemeinbefund:
RR 125/95, Gewicht 80 kg, guter EZ und KZ. Sonstiger internistischer Befund unauffällig.

Laborwerte:
BSG 8/18, Hb 16,27 g%, Differential-Blutbild: Ery. 5,1 Mill., Leuko. 5000, Eos. 3%, Stabkernige 1%, Segmentk. 55%, Lympho. 37%, Monoc. 4%, Kryoglobuline = Ø, Kalteagglutinine Ø, SGOT 14,4 mE/ml. SGPT 8,5 mE/ml. Elektrophorese Ø.

Therapie:
Penicillin-Kur, tgl. 1 Amp. Megacillin, insgesamt 8 Mega E.

Verlauf:
Megacillin gut vertraglich, guter Rückgang der Hauterscheinungen, Abblassung des Erythems.

Fall 43:

Alter : 53 Jahre
Geschlecht: männlich
Beruf : Kraftfahrer

Familien-Anamnese:
Mutter und Schwestern leiden an Varizenbildung.

Eigenanamnese:
Seit 30 Jahren Hautveränderungen an den Beinen, insbesondere am rechten Bein, ab 1945 Verschlimmerung auch am linken Bein.

Hautbefund:
Befallen beide Unterschenkel, Ellenbogen, die Knöchelgegend und die Füße. An den Knien juxtaartikuläre Knoten (fibroid, verkalkt). An den Fußrücken bis über die Knöchel reichend, eine straffe Atrophie, die über dem Gelenk zu Einrissen neigt. An den Unterschenkeln weiche Atrophie, die die Hautgefäße durchschimmern läßt, zugleich sekundäre Venektasien. Bis zum Gefäß blaurotes Erythem der Haut. An beiden Ellenbogen juxtaarticuläre, fibroide Knoten, umgeben von blaurotem Erythem. An den Handrücken und Handflächen ebenfalls blaurotes Erythem, über den Fingergelenken fibroide Knoten.

Diagnose:
Acrodermatitis chronica atrophicans. Herxheimer im 1. und 3. Stadium.

Lokalisation:
Beide Unterschenkel, Fußrücken und Knöchelgegend, ferner die Knie, Ellenbogen, Handflächen, Handrücken und Fingergelenke.

Histologischer Befund:
Unter einer profilarmen, verschmälerten Epidermis, die mäßige Hyperorthokeratose zeigt, im gesamten Corium, soweit die Schnittführung zur Tiefe hinreicht, ein dichtes, zellreiches Infiltrat um größere Areale, die Bindegewebsfaser-Hyperplasie zeigen. Darstellung elastischer Fasern nur in den Randbezirken. Sie sind dann fleckförmig angeordnet und vielfach aufgesplittert. Das sehr flach geführte Excisat läßt nur eine noch relativ profilreiche, normal strukturierte Epidermis erkennen. Im schmalen cutanen Anteil fehlen die für eine Acrodermatitis chronica atrophicans Herxheimer typischen Veränderungen, die mit den fibroiden Knoten bei dieser Erkrankung vereinbar wären.

Allgemeinbefund:
Gewicht 59 kg, RR 140/90, guter EZ und KZ. Sonst keine internistischen Besonderheiten.

Laborwerte:
BSG 3/5, Hb 15,4 g%, Ery. 4,6 Mill., Leukoc. 6.200, Eos. 8%, Segmentk. 56%, Lymphoc. 36%, Blutzucker 110 mg%, SGOT 4,2 mE/ml, SGPT 15,6 mE/ml, CPK 0,53 mE/ml. LDH 1,2 mE/ml, Aldolase 1,6 mE/ml. Elektrophorese im Bereich der Norm. AST: 70 ASL - OE/ml, Harnsäure 3,2 mg%.

Therapie:
Penicillin-Kur mit Megacillin, insgesamt 8 Mega E. Lokalbehandlung mit Lasonil- und Placenta-Sanabo-Salbe.

Verlauf:
Gute Verträglichkeit des Megacillins. Völlige Zurückbildung der Hautveränderung, besonders an der Stelle des 1. Stadiums. Pat. klagt jedoch über keine Beschwerden mehr. Hautveränderungen des III. Stadiums bleiben bestehen.

Fall 44:

Alter : 39 Jahre
Geschlecht: weiblich
Beruf : Hausfrau

Familien-Anamnese:
Keine Besonderheiten

Eigenanamnese:
Vor einem Jahr Beginn am rechten Unterschenkel mit Anschwellen des Fußes und blauroter Verfärbung. Beim Homoeopathen mit Mobilat behandelt. Im Frühjahr ziehende Schmerzen vom Handgelenk rechts nach den Fingern zu. Deshalb Blutreinigungskur. Die Hand sei angeschwollen gewesen. Vorstellung beim Hausarzt, erst jetzt Resochin und Complamin verordnet. Patientin kann sich an Zeckenstiche am linken Ellenbogen im Mai 1964 erinnern. Die verletzte Stelle sei angeschwollen gewesen und deshalb punktiert worden.

Hautbefund:
Blaurotes, unscharf begrenztes Erythem mit deutlich verstärkten, oberflächli-

chen, besenreiserformigen Venenzeichnungen an beiden Unterschenkeln, der Streckseite des rechten Oberschenkels, außerdem im Bereich beider Ellenbogen. Über der rechten Schienbeinkante vom Sprunggelenk bis zur Kniescheibe, ein etwa 1,5 cm breiter, sklerosierter, ebenfalls blauroter Hautstreifen. Über dem rechten Sprunggelenk, sich noch etwas auf den Fußrücken erstreckend, ebenfalls eine sklerodermiforme Hautplatte. Eine großflächige, schlaffe Atrophie der Haut ist noch nicht nachweisbar. Im Bereich beider Ellenbogen ebenfalls blaurote Erytheme mit deutlicher Infiltration, die unter Umständen den Beginn juxtaartikulärer Knoten darstellen. Proximal der Handgelenke im distalen Drittel der Unterarme, an den Streckseiten kissenartige, weiche sich teigig anfühlende, unscharf begrenzte, allmählich in die normale Umgebung übergehende, polsterartige Verdickungen mit kennzeichnender Absetzung im Bereich der Handgelenke. Die Haut läßt sich nur schwer in Falten abheben und ist relativ gut auf der Unterlage verschieblich. Auf Druck weder Dellenbildung noch Schmerzhaftigkeit.

Diagnose:
Acrodermatitis chronica atrophicans Herxheimer im 1. Stadium.

Lokalisation:
Beide Unterschenkel, die Streckseite des rechten Oberschenkels, beide Ellenbogen sowie das distale Drittel der Unterarme.

Allgemeinbefund:
Gewicht 65,5 kg. Guter EZ und KZ. RR 135/95. Internistischer Befund unauffällig.

Laborwerte:
BSG 7/22, Hb 13,3 g%. Differential-Blutbild: Ery 5,08 Mill., Leuko 6.400, Eos. 1%, Baso. Ø, Stabk. 2%, Segmentk. 70%, Lymphoc. 27%, Monoc. Ø, AST 570 - E/ml, LDH 1,0 mE/ml, SGOT 6,9 mE/ml, SGPT 2,0 mE/ml. ALD 2,5 mE/ml. CPK 0,3 mE/ml, RF Ø, Gesamtproteinwert 7,55 g%. Rö-Aufnahme o.B.

Therapie:
Penicillin-Kur mit Megacillin, insgesamt 3 Mega E., Lokalbehandlung mit Placenta-Sanabo.

Verlauf:
Deutlicher Rückgang der Hautveränderungen unter der gut verträglichen Me-

dikation. Später nochmalige Behandlung mit 5 Amp. Megacillin und Ultraschallbestrahlung. Durch Wechselbader und Hydergin bisher noch keine Beeinflussung der Mißempfindungen in den Fingern, auch keine Besserung unter Ronicol. Außerdem erfolgt Behandlung mit Akrothermsalbe und Moorbadern, wodurch eine vorübergehende, kurz anhaltende Besserung zu erzielen ist. Schwinden des Erythems im Fußbereich auf Antirheumatika und Ultraschall.

3. Zusammenstellung aller Krankheitsfälle in Bezug auf bestimmte anamnestische und klinische Befunde:

Die Erkrankung ist in Zentraleuropa und Skandinavien häufig, selten dagegen in südlicheren Ländern. Nach den Erhebungen verschiedener Länder kann man eine ganz bestimmte Zone ausmachen, in der die Krankheit anscheinend beheimatet ist, und zwar ist es nach Osten hauptsächlich das Gebiet um die mittlere Waag, Mähren, Ostböhmen, die DDR, Polen sowie die UDSSR, nach Süden etwa Südböhmen, Bayern, Hessen und das Elsaß.

Hier, ebenso wie nach Süden, fällt das Vorkommen von Acrodermatitis chronica atrophicans stark ab; im Norden ist die Erkrankung zwar noch bis Skandinavien hin vorhanden, während England dagegen völlig frei davon bleibt.

Die folgende Statistik von J. DANDA gibt über diese Verteilung einen ausgezeichneten Überblick.

a) Geographische Verteilung:

Land	Jahr	Anzahl der Fälle
1. Schweiz	1948	21
2. Dänemark	1949	12
3. Polen	1950	31
4. Schweden	1950	11
5. Ungarn	1952	8
6. CSSR	1952	163
7. Bundesrep. Deutschland	1953	47
8. Österreich	1953	53
9. Finnland	1953	53
10. Schweden	1953	11
11. Norwegen	1953	7
12. Jugoslawien	1954	5
13. Norwegen	1954	7
14. Deutschland DDR	1955	160
15. UDSSR	1956	35
16. Rumänien	1957	7

Weitere Angaben besagen, daß in Griechenland, Portugal, im Libanon, in Südafrika, Israel, Indonesien und Brasilien die Krankheit in den letzten Jahren niemals zur Beobachtung gekommen ist, während sie in Ländern wie Spanien, der Türkei, Bulgarien, Mexiko, Japan, im Südgebiet der USA und in Australien, nur etwa 2- bis 10mal innerhalb eines sich über Jahre erstreckenden Zeitraumes auftrat.

Einige Sonderangaben besagen, daß beispielsweise bei den Engländern die Krankheit praktisch unbekannt sei und nur hin und wieder von österreichischen und polnischen Einwanderern eingeschleppt wurde. Dasselbe gilt für Israel und die USA, die ihr Krankengut ebenfalls aus mitteleuropäischen Einwanderern beziehen.

Die durch seine geographische Lage bedingte hohe Krankheitsziffer Deutschlands spiegelt sich auch wider in dem relativ großen Krankengut der Universitäts-Hautklinik, Mainz, deren hauptsächliches Einzugsgebiet Rheinland-Pfalz ist. In einer Statistik finden sich in dem Zeitraum von 1954 bis 1965 44 Fälle, deren Verteilung außerdem einen ständigen Anstieg der Erkrankung mit einem Maximum um 1962 innerhalb dieser 11 Jahre erkennen läßt.

Zahl der Erkrankungsfälle in den Jahren von 1954 bis 1965

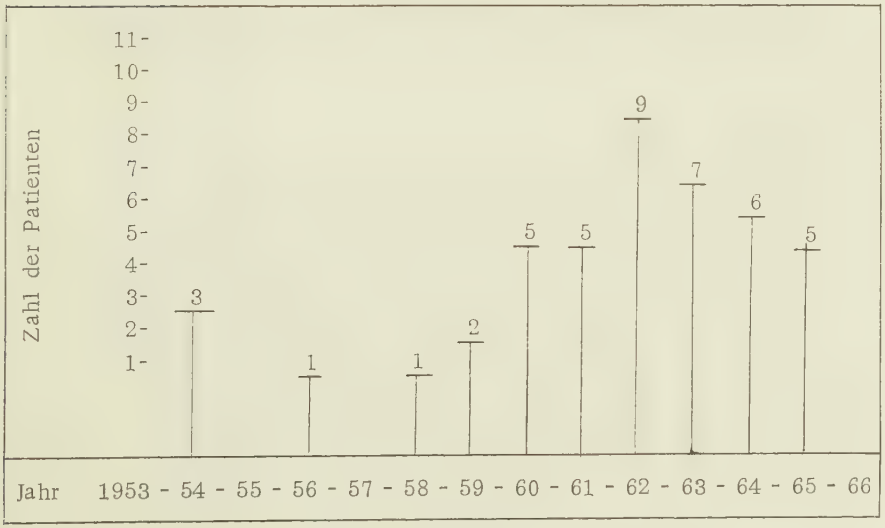

b) Gezielte Zeckenanamnese:

Bei der erwähnten geographischen Abhängigkeit der Krankheit erhebt sich auch die Frage nach einer Abhängigkeit vom Klima. Nach vielfältigen Beobachtungen muß man eine direkte klimatische Ursache zwar verneinen, einer indirekten aber zustimmen, soweit sie nämlich den Überträger der Infektion betrifft. Als solcher wird immer wieder eine gewisse Zeckenart, und zwar Ixodes ricinus, in der Literatur genannt. Ihr Hauptwohngebiet stimmt nun tatsächlich - ausgenommen Südeuropa - mit dem Ausbreitungsgebiet der Acrodermatitis chronica atrophicans überein. Auch die leichte Unterschiedlichkeit in der Verteilung der Krankheit innerhalb Europas entspricht der Zeckenhypothese insofern, als sowohl die Krankheit wie auch die Zeckenart die Zonen der Laubwälder und feuchten Mischwälder bevorzugen. Mit absoluter Gewißheit ist diese Theorie jedoch nie bewiesen worden, was aber nicht gegen ihre Richtigkeit spricht.

Wir fanden in unserem gesamten Krankengut nur drei Fälle (Fall 11, 34, 44), bei denen die Krankheit durch Zeckenbiß ausgelöst wurde. Dagegen fanden wir - wie auch andere Autoren - zahlreiche indirekte Hinweise auf die Möglichkeit einer Zeckenätiologie; so z.B. die Bevorzugung der wenig bekleideten Extremitäten (besonders der unteren), den häufigen Aufenthalt der Patienten im Freien und eine ausgesprochene Berufsgruppenabhängigkeit: Landfrauen, Forstleute und Waldarbeiter. Außerdem ist an die Indolenz und Unaufmerksamkeit der Patienten gegenüber einem Zeckenbiß zu erinnern, während ihnen häufig ein im Freien erlittenes Kältetrauma im Gedächtnis geblieben war. Alle anderen konnten zur Genese ihrer Krankheit nichts Näheres angeben.

c) Altersverteilung:

Tabelle 1: Alter der Befallenen nach Literatur-Angaben:

Alter der Patienten:	Zahl der Patienten:
Jahre von 10 - 20	1
20 - 30	13
30 - 40	19
40 - 50	31
50 - 60	33
60 - 70	16
70 - 80	10
	123

Die Acrodermatitis chronica atrophicans kann in jedem Lebensalter auftreten. Die in der Literatur beschriebenen jüngsten Patienten waren 8, 9, 12 und 14 Jahre alt, die ältesten über 70 Jahre. Die Altersverteilung dagegen ist unterschiedlich. Die Krankheit bevorzugt, wie aus jeder Statistik hervorgeht, das 5. bis 6. Lebensjahrzehnt. 26% aller Erkrankten sind zwischen 50 und 60 Jahre alt.

GOTTRON spricht in diesem Zusammenhang von Acrodermatitis chronica atrophicans als Pseudo-Alterserkrankung der Haut. Er führt die erhöhte Anfälligkeit dieser Altersgruppe auf die Präsenilität der Haut zurück, die er besonders in den Veranderungen an den elastischen und kollagenen Fasern sieht. Auch in der Statistik der Universitäts-Hautklinik, Mainz, findet diese allgemeine Beobachtung Bestätigung.

Von unseren 44 Fällen entfallen 14 auf das bevorzugte Jahrzehnt.

Tabelle 2: Altersverteilung der Fälle der Univ.-Hautklinik, Mainz

Alter der Patienten:	Zahl der Patienten		
	Männlich:	Weiblich:	Gesamt:
Jahre von 10 - 20	-	1	1
20 - 30	-	1	1
30 - 40	1	5	6
40 - 50	2	5	7
50 - 60	2	12	14
60 - 70	-	11	11
70 - 80	1	3	4
	6	38	44

d) Geschlechtsverteilung:

Das Krankengut der an Acrodermatitis chronica atrophicans Erkrankten umfaßt beide Geschlechter, aber in einer deutlichen Diskrepanz der Verteilung: Frauen werden ungleich häufiger befallen als Männer. In der Literatur findet man darüber zwar übereinstimmende, aber in ihren Zahlenwerten ungleiche Angaben. So sprechen JESSENER und LÖWENSTAMM von einem Verhältnis von 1 : 2 zwischen Männern und Frauen, LIEBCHEN von 1 : 5; bei THYRESSON trat die Erkrankung zu fast 4/5 bei Frauen auf. Eine allgemeine Auf-

stellung von 1921 - 1962 gibt von 123 Erkrankten 83 Frauen und 34 Männer an:

Geschlecht:	Nach der Literatur:
Frauen	83
Männer	34
Nicht bestimmbares Geschlecht	6
	123

In der von BALZER 1952 aufgestellten Statistik der Mainzer Universitäts-Hautklinik aus den Jahren 1945 - 1950 findet sich ein Verhältnis von 3:10, während wir bei den jetzigen Erhebungen, welche die Jahre 1954 - 1965 umfassen, die Zahlen 6 : 38 fanden (30% Männer : 70% Frauen).

Geschlecht:	Aus der Univ. Hautklinik Mainz
Frauen	38
Männer	6
	44

e) Verteilung der Erkrankung auf Berufsgruppen:

Allgemein auffällig ist die Bevorzugung der unteren sozialen Schichten und besonders der körperlich-manuell Arbeitenden. Eine Rolle spielen dabei offenbar nicht nur die mechanische Irritation und Traumatisation mancher Körperteile, wie z.B. der Hände (Lenkseil bei Mechanikern, Druckhebel bei Buchdruckern), sondern auch thermische, chemische und witterungsbedingte Reize. THIEME berichtet von einem Fall eines im Tiefbau mit häufiger Durchnässung und Durchkältung beschäftigten Tagelöhners und CHARGIN von einem Koch; bei beiden nahm die Krankheit ihren Ausgang von den Händen. Auch die Zecken-Theorie findet hier, wie schon erwähnt, eine eventuelle Bestätigung in der Tatsache, daß die Berufsgruppen, aus denen sich die Mehrzahl der Betroffenen kontingentiert, sich häufig im Freien aufhalten.

Wie viele Statistiken zeigen, sind gerade Hausfrauen, die ja oft besonders starken Wechselreizen (Wärme/Kälte, Trockenheit/Nässe, mechanische Bela-

stungen, stetiger Wechsel zwischen Draußen und Drinnen) ausgesetzt sind, gefährdet. Auch diese Statistik weist in diese Richtung, wobei der Begriff "Hausfrauen" natürlich eine ungenaue Definition ist. Ganz besonders überwiegen die in der Landwirtschaft tätigen Frauen.

Berufsarten der Patienten nach Wohnsitz zur Zeit des Erstauftretens der Erkrankung		Zahl der Patienten
Hausfrau: auf dem Land /	in der Stadt	
26	9	35
Landwirt		3
Kraftfahrer		2
Elektromechaniker		1
Sekretärin		1
Krankenschwester		1
Hilfsarbeiterin		1
Gesamtzahl der Patienten		44

f) Zusammenhang mit anderen Krankheiten

Die ätiologischen Erklärungsversuche sind sehr vielseitig. Wie schon viele Autoren vermutet haben, können auch wir feststellen, daß die hormonelle Umstellung zur Zeit des Klimakteriums und die damit verbundene Resistenzminderung des Organismus als ein für den Krankheitsausbruch erleichternder Umstand gelten kann. Aus Tabelle 2, Seite 53 dieser Arbeit geht hervor, daß Krankheitsfälle der 50- bis 60jährigen Patientinnen (Klimakterium, Menopause) überwiegen.

EHRMANN findet auch Zusammenhänge zwischen Acrodermatitis chronica atrophicans und thyreogenen, hypophysären und anderen endokrinen Störungen und Anomalien. Auch die Syphilis wird oft als Primärerkrankung beschrieben. Offensichtlich besteht tatsächlich, wie auch die hier dargestellten Krankheitsfälle zeigen, eine Beziehung zwischen anderen Hautkrankheiten und Acrodermatitis. LANGER H. berichtet von 3 Fällen mit Acrodermatitis bei gleichzeitiger Lymphadenosis cutis circumscripta, FELKE von einem Fall mit pseudofibromatösen Tumoren und Acrodermatitis, GOCKEL von Psoriasis und Acrodermatitis. Auch nach chronischer Urticaria ist ein Fall

von Acrodermatitis bekannt geworden. (DÜBENDORFER, EMMA). Ebenso beschreibt VON FRANK einen Fall von chronischem Asthma mit Acrodermatitis. Kennzeichnend ist in diesem Zusammenhang auch der Hinweis auf Hauttraumen, wie Verletzungen und Erfrierungen.

Bei den von der Mainzer Universitäts-Hautklinik beobachteten Fällen gab es folgende 16 Begleitkrankheiten:
Ulcerationen (Ulcera crurum), Ekzem, Dermatitis, Nagelmykose, Makro- und Kryoglobulinamie, Rosacea, Osteochondrose der HWS und LWS, Lues, Erythema induratum Bazin, Perniosis, Lupus erythematodes, Aktinomykose, Thrombophlebitis, seborrhoische Warze, Psoriasis vulgaris, Ulcera (in Acrodermatitis chronica atrophicans).

g) Lokalisation:

Wie schon der Name andeutet, hat die Acrodermatitis ihren Sitz hauptsächlich an den Acren, wie zum Beispiel den Händen, Fußrücken, Ellenbogen, Knien, im Gesicht sowie an den Streckseiten der Extremitäten, vor allem auch an den Streckseiten der Fingergrundgelenke und der Unterschenkel. Was die Symmetrie der Krankheit betrifft, findet man in der Literatur stark abweichende Angaben. Während Autoren, wie HAUSER, VELTMAN u.s.w. von einer ausgesprochenen Einseitigkeit besonders zu Beginn der Erkrankung sprechen, weist GOUGEROT auf ausgesprochene Symmetrie hin. Neben der typischen Extremitätenlokalisation kommen auch immer wieder Hinweise auf einen primären Beginn am Stamm vor; auch BREHM und KORTING berichten von einem solchen Fall (Fall 8). Wesentlich häufiger ist allerdings das spätere Übergreifen der Krankheit auf den Stamm, etwa auf die Nates, das Becken und den Bauch. HAUSER spricht in diesem Zusammenhang von 8 Kranken unter seinen Acrodermatitis-Patienten, während SUTTON und SUTTON das Wort "and the trunk almost never" prägten.

In dem Krankengut von 44 Krankheitsfällen der Mainzer Universitäts-Hautklinik fanden wir bei insgesamt 5 Fällen einen symmetrischen Befall von oberen und unteren Extremitäten; 9 Fälle, bei denen nur die oberen Extremitäten und 27 Fälle, bei denen nur die unteren Extremitäten allein befallen waren.

Man konnte außerdem noch eingehendere Hautbefunde erheben. Sie werden in der folgenden Tabelle S. 57 zusammen mit Fällen von asymmetrischem und atypischem Befall dargestellt.

Lokalisation	asym.	Sym.	Gesamtzahl
Nur Oberarm	1	-	1
Nur Unterarm	3	3	6
Beide Unter- und Oberarme	1	1	2
Gesamte obere Extremitäten	5	4	9
Nur Oberschenkel	3	-	3
Nur Unterschenkel	4	10	14
Beide Ober- und Unterschenkel	2	8	10
Gesamte untere Extremitäten	9	18	27

Ergebnis dieser Tabelle: signifikante Bevorzugung der unteren Extremitäten (9 : 27 = $\frac{\text{Fälle der oberen Extremitäten}}{\text{Fälle der unteren Extremitäten}}$)

Außer den in der Tabelle angegebenen Befunden sind noch Fälle mit zusätzlicher atypischer Lokalisation zu nennen:
Von 44 Fällen sind bei 3 Fällen Hauterscheinungen im Gesicht vorhanden, bei weiteren 4 Fällen je eine Lokalisation des Schulterbereiches, der Mammae, der Brustregion und des Unterbauches gegeben.

Jedoch läßt sich eine sichere Diagnose der Krankheit niemals allein aus ihrem Sitz stellen. Die verläßlichsten Hinweise sind folgende drei Charakteristika:

1. Färbung der Hautoberfläche,
2. abnormes Durchscheinen der oberflächlichen Venengeflechte,
3. Hautatrophie.

Dabei ist zu beachten, daß alle drei Charakteristika gleichzeitig anzutreffen sind und so das kennzeichnende, bunte Hautkolorit entsteht. Ebenfalls zeigen sich während aller Stadien in den Randgebieten noch Infiltrate und fibröse Gebilde, deren bekanntestes der Ulnarstreifen in der Ellenbogengegend ist. Nicht selten sind auch regionale Lymphadenitiden. Die befallenen Lymphonodi sind nicht druckschmerzhaft, kirsch- bis walnußgroß, weich bis mäßig derb und gut verschieblich. Außerdem kommt Schleimhautbeteiligung vor, was allerdings von einigen Autoren, u.a. OPPENHEIM, abgelehnt wird.

b) Besondere Blutbildveränderungen

Bei allen Acrodermatitis-Kranken findet man übereinstimmend einen normalen Grundumsatz und Blut-Ca^{++}-Spiegel, während viele andere klinische Laborwerte im Sinne eines pathologischen Geschehens verändert sind. So stellen z.B. alle Autoren übereinstimmend eine Beschleunigung der BSG (10-90 mm in der 1. Stunde), das Vorhandensein des Rheumafaktors, eine Veränderung der Serum-Proteine und des Weltmannbandes sowie eine positive Takata-Reaktion fest. Untersuchungen mit dem Thymol-Trübungstest und Zinksulfat von Kofkinoes sowie papierelektrophoretische Untersuchungen weisen fast in allen Fällen eine Erhöhung der Globuline nach. Differenzierte Proben, wie z.B. die Immunelektrophorese nach der Mikromethode von SCHIEDEGGER, deuten diese Veränderung im Sinne einer Erhöhung der γ- und β_2M-Globuline. Auch bei der Ultrazentrifugierung ergibt sich entsprechend ein Gehalt von durchschnittlich 7% S 22 Makroglobulinen, während beim Gesunden die S 19 Makroglobuline nur 3 - 4% des Gesamteiweißes ausmachen. (Nähere Ausführungen bei GOTTRON, KORTING und NIKOLOWSKI). Es liegt also bei Acrodermatitis-Kranken eine Makroglobulinämie vor. Auch in dem Krankengut der Universitäts-Hautklinik, Mainz, hatten wir einen Fall von ausgesprochener symptomatischer Makro- und Kryoglobulinämie (Fall 14). Allerdings sind diese dysproteinämischen Störungen nicht eindeutig auf eine Acrodermatitis hinweisend; denn sie können ebenso auf einer Schädigung des Leberstoffwechsels beruhen, so daß die Frage nach der Ursache dieser Störungen letztlich doch unklar bleibt:

Tabelle : Blutbildveränderungen bei Acrodermatitis chronica-atrophicans-Kranken der Universitäts-Hautklinik der Jahre 1954 - 1965

BSG Beschleunigung	=	28 Fälle	von	31 Fällen
Normal	=	3 Fälle		
Erythrocyten normal	=	20 Fälle	von	28 Fällen
Erythrocytopenie	=	8 Fälle		
Leucocyten normal	=	11 Fälle		
Leucocytose	=	2 Fälle	von	28 Fällen
Leucopenie	=	15 Fälle		
Lymphocyten normal	=	15 Fälle		
Lymphocytose	=	2 Fälle	von	28 Fällen
Lymphocytopenie	=	9 Fälle		
Eosinophile normal	=	26 Fälle	von	28 Fällen
Eosinophilie	=	2 Fälle		

4. Behandlungsmethode und Ergebnisse:

Die therapeutische Beeinflussung der Acrodermatitis chronica atrophicans wurde vor der Antibiotika-Aera mit den verschiedensten Pharmaka, unter anderem auch mit dem lipoidlöslichen Wismut (DUPONT), versucht. Dazu wurde von der Physiotherapie, der Organ- und Fermenttherapie Gebrauch gemacht. So galt die Acrodermatitis bis zum Aufkommen der Chemotherapie als unheilbar. Erst seit der Penicillin-Behandlung wurden eindeutige Resultate erzielt. 1946 versuchte N. SVARZ zum ersten Mal, die Krankheit mit Penicillin anzugehen. Auch THYRESSON, LANGE und PIRILA stellten ausgedehnte und sorgfältige Versuche an und hatten Erfolg. Heute gilt das Penicillin als das Mittel der Wahl. Es wird in Kuren von 10 bis 15 Tagen mit einer Gesamtdosis von 4,8 - 18 Mill. E. i.m. verabreicht. Dabei wurden die meisten veröffentlichten Resultate mit wasserlöslichem Penicillin erzielt. Die Heilerfolge sind im Stadium der Infiltration und Entzündung viel günstiger als im atrophischen Stadium. Das Ödem bildet sich meist schon nach Ablauf von 3 bis 4 Behandlungstagen zurück. Die Abblassung der Haut tritt erst etwas später ein, wobei eine völlige Entfärbung aber meist nicht erreicht wird. Ebenso ist das atrophische Stadium praktisch therapieresistent. Beobachtungen von ENDRE NAGY, DEZSÖ FEGES sowie VEIKKO PIRILA besagen, daß bei ihrem Krankengut von 39 Fällen völlige Heilung in keinem Fall zu erzielen war, stets blieben die Atrophien und häufig auch eine leichte Verfärbung bestehen. Andere Autoren dagegen geben besonders bei frischen Erkrankungen 100%ige Heilerfolge an.

Auch nach Beseitigung oder Abklingen der Hauterscheinungen bleibt fast stets eine leicht erhöhte BSG zurück. Das histologische Geschehen während einer Penicillin-Kur untersuchte THYRESSON und fand eine deutliche Normalisierung des kollagenen Bindegewebes, ein Zurückgehen der Größe und Zahl der erweiterten Kapillaren und Verschwinden der in der mittleren und oberen Cutis und perivasculär gelegenen Infiltrate aus Fibroblasten, Lymphocyten und Plasmazellen, wobei die perivasculären Infiltrate und die Fibroblasten am hartnäckigsten waren.

Auch in unserer Klinik wurden mit Penicillin bei 28 unserer 44 Patienten gute Heilerfolge erzielt, d.h. alle entzündlichen Erscheinungen verschwanden, während die Atrophien bestehen blieben. 8 Patienten wurden mit Penicillin, 12 mit Tardocillin, 3 mit Aquacillin und 5 mit Megacillin mit einer Durchschnittsdosis von 7,2 Mill. E. behandelt.

Bei einem anderen Patienten, der wegen Penicillin-Unvertraglichkeit Prednison bekam, erzielten wir ebenfalls eine volle Heilung. Dieser Fall stimmt mit der Beobachtung von DUPERRAT und BEHAGUE überein, die mit einer 18tägigen Kur von 50 mg ACTH gute Heilerfolge beschreiben. Einen weiteren Patienten konnten wir mit Terracortril heilen.

Unterstützend zur medikamentösen Antibiotikatherapie wurden auch Hilfsmaßnahmen herangezogen wie Massage, u.a. mittels Akrotherm-Salbe zur Förderung der Durchblutung, Ichthyolsalbenanwendung gegen die Hyperkeratose und Placenta-Sanabo-Einreibungen bei Vorliegen sklerodermiformer Hautbezirke.

Medikation	Anzahl der Patienten
1. Penicillin-Kur	41
2. Terracortril	1
3. Prednison und Neo-Erycinum	1
4. Aureomycin	1

In neuester Zeit wurde auch das Aureomycin als Therapeutikum erwähnt. So stellen beispielsweise GOUGEROT und J. MEYER 3 Fälle vor, bei denen es nach einer 7tägigen Kur von 1,5 g Aureomycin zur Heilung kam. Auch das Vitamin E verwandte G. HAGEMANN in einer Tagesdosis von 150 mg in 3 Einzeldosen per os über mehrere Wochen hin mit sehr günstigem und schnellem Erfolg, der aber durch die beschränkte Anzahl der Kranken noch nicht als sicheres Ergebnis gewertet werden kann.

Penicillin-Dosierung	Mill. E.
Maximal-Dosis	18
Minimal-Dosis	4,8
Durchschnitts-Dosis bei 41 Patienten	9,545

Abb. 1: Acrodermatitis chronica atrophicans im 1., 2. und 3. Stadium

Abb. 2: Acrodermatitis chronica atrophicans im 3. Stadium

Abb. 3: Acrodermatitis chronica atrophicans im 3. Stadium

6. Fragestellung:

Es ist nun bereits bekannt, daß man bei Acrodermatitis-chronica-atrophicans-Kranken durch Penicillin gute therapeutische Ergebnisse erreichen kann. Es interessiert nun die Frage, wie sich die Krankheit bei bestehendem Entzündungszustand, bei der Besserung und der Heilung verhält, wenn statt Penicillin verschiedene Heilmaßnahmen (z.B. verschiedene Penicillin-Derivate, Zeitdauer der Behandlung oder mit Zusätzen von anderen Medikamenten) angewendet werden.

Insbesondere soll die Frage geklärt werden, in welcher Dosierung Penicillin verabreicht werden muß, wie lange die Hautveränderungen bereits bestehen und in welchem Stadium die Heilung erzielt werden kann.

Tabelle : Bestehen der Acrodermatitis chronica atrophicans vor Beginn der Behandlung:

Zeitangaben: Woche bis Jahr	Literaturangaben: Fälle	Unser Krankengut: Fälle
1 Woche bis 1 Jahr	-	6
1 - 5 Jahre	11	17
5 - 10 Jahre	12	6
10 - 15 Jahre	5	3
15 - 20 Jahre	4	3
20 - 25 Jahre	1	3
25 - 30 Jahre	1	3
30 - 35 Jahre	1	3
		44

Die Acrodermatitis chronica atrophicans besteht vor Beginn der Behandlung in fast 48% der Krankheitsfälle mehr als 5 Jahre.

C. ZUSAMMENFASSUNG

Ziel der vorliegenden Arbeit war es, das Krankengut von Acrodermatitis-chronica-atrophicans-Fällen der Universitäts-Hautklinik, Mainz, im Zeitraum von 1954 - 1965 zu sichten und hinsichtlich verschiedener Fragestellungen mit den in der Literatur gemachten Angaben in Beziehung zu setzen. Nach kurzem historischem Überblick und Beschreibung der Morphologie des Krankheitsbildes wird sodann auf die bisher noch unvollständig abgeklärte Ätiologie der Erkrankung und anschließend auf die wichtigsten Daten der zur Auswertung herangezogenen Krankengeschichten eingegangen.

Die relativ hohe Anzahl von 44 Akrodermatitis-chronica-atrophicans-Kranken der Universitäts-Hautklinik, Mainz, innerhalb eines 11jährigen Zeitraumes von 1954 bis 1965 ist mit der Schrifttumsangabe der vornehmlichen Häufung entsprechender Krankheitsfälle in Zentraleuropa vereinbar. Mit dieser geographischen Verteilung stimmt desgleichen überein die Heimat der für die Acrodermatitis chronica atrophicans verantwortlich gemachten und ätiologisch diskutierten Zeckenart Ixodes ricinus, welche Laub- und feuchte Mischwaldgebiete bevorzugt.

Was die Altersverteilung anbelangt, so ist gemäß den in der Literatur aufgefundenen Statistiken auch in unserem Krankengut von Acrodermatitis-chronica-atrophicans-Kranken der vornehmliche Befall des 5. und 6. Lebensjahrzehnts und hier wiederum die Bevorzugung des weiblichen Geschlechts (7 : 3) auffällig, dabei ein Überwiegen der im Freien, also der Land- und Forstwirtschaft Tätigen nachweisbar.

Hinsichtlich des Zusammenhangs mit anderen Krankheiten wird neben den mechanischen, traumatischen und thermischen Faktoren einerseits eine praesenile Hautbeschaffenheit, andererseits, gerade im Blick auf die Häufung des weiblichen Geschlechts und des entsprechenden Lebensalters, eine hormonelle Umstellung mit möglicherweise gegebener Reststenzminderung des Organismus diskutiert und weitere Begleiterkrankungen, wie Ulcera, Thrombophlebitiden, Rosacea, Erythema induratum etc. aufgeführt.

Was die Lokalisation betrifft, so weist bereits der Name des Krankheitsbildes auf den bevorzugten Befall der Akren hin, und zwar erwiesen sich in dem bearbeiteten Krankengut der Jahre 1954 - 1965 die unteren Extremitäten gegenüber den oberen als dreimal so häufig befallen, während andere Hautanteile,

wie Stamm und Gesicht (4 bzw. 3 von 44 Fällen), demgegenüber deutlich zurücktraten.

Sodann werden besondere Blutbildveränderungen besprochen, wobei regelmäßig, in Übereinstimmung mit den im Schrifttum gemachten Angaben, eine Beschleunigung der Blutsenkungsgeschwindigkeit bei unseren an Acrodermatitis chronica atrophicans Erkrankten nachweisbar war, nicht hingegen waren die ebenfalls geforderten dysproteinämischen Störungen eindeutig als regelmäßig zu erfassen. Hinsichtlich der Erythro-, Leuko- und Lymphozyten ist keine einheitliche Aussage zu machen, wenn auch von 28 diesbezüglich untersuchten Kranken 15 eine Leuko- und 9 eine Lymphopenie zeigten.

Schließlich wird auf die Behandlung der Acrodermatitis chronica atrophicans eingegangen, wobei die verschiedensten vor der Antibiotika-Aera eingesetzten Pharmaca diskutiert werden und dem Penicillin als Mittel der Wahl die Vorrangstellung eingeräumt wird.

Herrn Professor Dr. med. G.W. Korting möchte ich zum Abschluß der Arbeit für die freundliche Überlassung des Themas und seines Krankengutes herzlich danken.

Außerdem möchte ich noch Herrn Dr. Fassl für die Überlassung von Tabellen und Statistiken meinen Dank aussprechen.

D. LITERATURVERZEICHNIS

1. Balzer, A.:
Penicillin bei Acrodermatitis chronica atrophicans.
Mainz, Med. Diss. 1952

2. Brehm, G.:
Symptomatische Makro- und Kryoglobulinaemie bei Acrodermatitis chronica atrophicans.
Hautarzt 14, 75 - 79 (1963)

3. Brehm, G., Korting, G.W.:
Atypische Lokalisation der Acrodermatitis chronica atrophicans (Fall 8).
Hautarzt 14, 75 - 79 (1963)

4. Buchwald, A.:
Kutane idiopathische Atrophie.
Graciansky, P. de u. S.A.H. Boullé: Atlas der Dermatologie.
Bd. 1, Stuttgart 1954 - 55, S. 1 - 8.

5. Chargin, L.:
Acrodermatitis chronica atrophicans.
Zbl. Haut-Geschl. Kr. 20, 577 (1926)

6. Danda, J.:
Die Weltfrequenz der Acrodermatitis chronica atrophicans.
Hautarzt 14, 337 - 340 (1963)

7. Dübendorfer, E.:
Acrodermatitis chronica atrophicans nach chronischer Urticaria.
Zbl. Haut-Geschl. Kr. 21, 34 (1927)

8. Duperrat, B., Béhague:
Heilerfolg durch ACTH-Behandlung bei Acrodermatitis chronica atrophicans.
Graciansky, P. de u. S.A.H. Boullé: Atlas der Dermatologie.
Bd.1, Stuttgart 1954 - 55, S. 1 - 8.

9. Dupont, A.:
Besserung der Infiltration einer Acrodermatitis chronica atrophicans durch lösliches Wismut.
Graciansky, P. de u. S.A.H. Boullé: Atlas der Dermatologie.
Bd. 1, Stuttgart 1954 - 55, S.1 - 8.

10. Ehrmann, S., Falkenstein, F.:
Dermatitis atrophicans und ihre pseudo-acrodermatischen Formen.
Arch. Derm. Syph., Berl. 149, 142 (1925)

11. Ehrmann, S.:
Zusammenhänge zwischen Anomalie, Endokrine-Störungen und Acrodermatitis chronica atrophicans.
Graciansky, P. de u. S.A.H. Boullé: Atlas der Dermatologie.
Bd. 1. Stuttgart 1954 - 55, S. 1 - 8.

12. Felke, H.:
Pseudofibromatöse Tumoren und Acrodermatitis chronica atrophicans.
Zbl. Haut-GeschlKr. 40, 173 (1932)

13. Frank, E.:
Acrodermatitis chronica atrophicans.
Zbl. Haut-GeschlKr. 25, 441 (1928)

14. Funk, C.E., Kröber, F.:
Beitrag zur Infektiosen Ätiologie der Acrodermatitis chronica atrophicans.
Arch. klin. exp. Derm. 206, 579 - 582 (1957)

15. Gans, O.:
Acrodermatitis chronica atrophicans.
Gans, O.: Histologie der Hautkrankheiten, Berlin Bd. 1. 25 - 33 (1925)

16. Gockel, W.:
Acrodermatitis chronica atrophicans mit deformierenden Gelenk-Veränderungen bei gleichzeitig bestehender Psoriasis. Ein Kasuistischer Beitrag.
Zbl. Haut-GeschlKr. 89, 82 (1954)

17. Gönnert, R., Nasemann, Th.:
Virusätiologie der Acrodermatitis chronica atrophicans Herxheimer.
Hautarzt 7, 350 (1956)

18. Gottron, H.A.:
Acrodermatitis als Pseudo-Alterserkrankung der Haut.
Gottron, H.A. u. W. Schönfeld: Dermatologie u. Venerologie.
Bd. 4. Stuttgart 1960, 823

19. Gottron, H.A., Korting, G.W., Nikolowski, W.:
Die makroglobulinaemische retikuläre Hyperplasie der Haut.
Arch. klin. exp. Derm. 210, 176 - 201 (1960)

20. Götz, H.:
Die Acrodermatitis chronica atrophicans Herxheimer als Infektionskrankheit.
Hautarzt 5, 491 - 504 (1954)

21. Götz, H.:
Die Ätiologie und Penicillintherapie der Acrodermatitis chronica atrophicans Herxheimer.
Zbl. Haut-GeschlKr. 78, 76 (1952)

22. Götz, H., Gottron, H.A., Koch, R.:
Kältetrauma.
Gottron, H.A. u. W.Schönfeld: Dermatologie u. Venerologie.
Bd. 3. T. 1. Stuttgart 1959, 681

23. Götz, H., Olin, T.E., Miescher, G., Keining, E., Gougerot, H.:
Acrodermatitis chronica atrophicans, in:
Gottron, H.A. u. W.Schönfeld: Dermatologie und Venerologie.
Bd. 3, T. 1. Stuttgart 1959, 681

24. Gougerot, H.:
Acrodermatitis chronica atrophicans mit ausgesprochenem symmetrischem Befall.
Graciansky, P. de u. S.A.H. Boullé: Atlas der Dermatologie.
Bd. 1. Stuttgart 1954 - 55, S. 1 - 8

25. Gougerot, H., Meyer, J.:
Acrodermatitis chronica atrophicans behandelt mit Penicillin.
Zbl. Haut-GeschlKr. 81, 195 (1952)

26. Grüneberg, Th., Meinicke, K.:
Die Acrodermatitis chronica atrophicans Herxheimer als Infektionskrankheit.
Hautarzt 5, 492 (1956)

27. Hagemann, G.:
On the Use of Vitamin E in Dermatology Practice.
Acta.derm.-vener. 31, 225 (1951)

28. Hauser, W.:
Acrodermatitis chronica atrophicans, in:
Gottron, H.A. u. W.Schönfeld: Dermatologie und Venerologie.
Bd.2. T. 2. Stuttgart 1958, 856

29. Hauser, W.:
Stammbeteiligung bei Acrodermatitis chronica atrophicans.
Hautarzt 14, 77 (1963)

30. Herxheimer, K., Jessner, M., Löwenstamm, A., Worringer, Fr., Burgen, R.:
Acrodermatitis chronica atrophicans.
Graciansky, P. de u. S.A.H. Boullé: Atlas der Dermatologie.
Bd.1. Stuttgart 1954 - 55, S. 1 - 8.

31. Herxheimer, K., Hartmann, K.:
Acrodermatitis chronica atrophicans.
Arch. Derm. Syph., Berl. 61, 57 - 76 (1902)

32. Jessner, M., Löwenstamm, A.:
Verhältnisse der Erkrankung bei der Acrodermatitis chronica atrophicans zwischen Männern und Frauen.
Graciansky, P. de u. S. A. H. Boullé: Atlas der Dermatologie.
Bd. 1. Stuttgart 1954 - 55, S. 1 - 8.

33. Korting, G. W.:
Biographische Notiz über Alfred Buchwald, den Beschreiber der diffusen idiopathischen Hautatrophie.
Hautarzt 16, 324 - 325 (1965)

34. Langer, H.:
Acrodermatitis chronica atrophicans.
Zbl. Haut-GeschlKr. 105, 322 (1959/60)

35. Liebchen, J.:
Acrodermatitis chronica atrophicans.
Breslau, Med. Diss. 1942

36. Linser, K.:
Die Bedeutung des Traumas, insbesondere des Unfalltraumas, in der Dermato-Venerologie und die Begutachtung seiner Folgen, in:
Gottron, H. A. u. W. Schönfeld: Dermatologie und Venerologie.
Bd. 3. T. 1. Stuttgart 1959, 681

37. Marchioni, A., Götz, H.:
Die Ätiologie und Penicillintherapie der Acrodermatitis chronica atrophicans Herxheimer.
Zbl. Haut-GeschlKr. 78, 76 (1952)

38. Nage, E., Feges, D.:
Erfolgreiche Penicillinbehandlung von Acrodermatitis chronica atrophicans Herxheimer.
Zbl. Haut-GeschlKr. 81, 195 (1952)

39. Newmann, I. V.:
Erythema neuroparalyticum, in:
Gottron, H. A. u. W. Schönfeld: Dermatologie und Venerologie.
Bd. 2. T. 2. Stuttgart 1954 - 55, S. 1 - 8.

40. Oppenheim, M.:
Atrophien, in:
Jadassohn, J.: Handbuch der Haut- u. Geschlechtskrankheiten.
Bd. 8. T.1. Berlin 1931, 501

41. Oppenheim, M.:
Acrodermatitis chronica atrophicans, in:
Gottron, H.A. u. W.Schönfeld: Dermatologie und Venerologie.
Bd. 3. T. 1. Stuttgart 1959, 681

42. Pirilä. V.:
The penicillin treatment of Acrodermatitis atrophicans chronica.
Acta derm.-vener. (Stockh.) 31, 576 - 591 (1951)

43. Svartz, N.:
Die Ätiologie und Penicillintherapie der Acrodermatitis chronica atrophicans Herxheimer, in:
Gottron, H.A. u. W.Schönfeld: Dermatologie und Venerologie.
Bd. 2. T. 2. Stuttgart 1958, S. 866

44. Sutton, R.L., Sutton, R.L.:
Diffuse idiopathic Atrophy of Skin.
Sutton, R.L.: Diseases of the Skin 1939, 503

45. Thieme, J.:
Acrodermatitis chronica atrophicans bei 69jährigem Tagelöhner.
Zbl. Haut-GeschlKr. 5, 214 (1922)

46. Touton, K., Pospelow, W.A., Pick, E.:
Erythromelie, in:
Gottron, H.A. u. W.Schönfeld: Dermatologie und Venerologie.
Bd. 2. T. 2. Stuttgart 1958, 856

47. Thyresson, N.:
The Penicillin treatment of Acrodermatitis atrophicans chronica.
Acta derm.-vener. 29, 572 - 621 (1949)

48. Thyresson, N.:
Bevorzugtes Auftreten der Acrodermatitis chronica atrophicans bei Frauen.
Graciansky, P. de u. S.A.H.Boullé: Atlas der Dermatologie.
Bd. 1. Stuttgart 1954 - 55, S. 1 - 8.

49. Thyresson, N.:
Fälle von Acrodermatitis chronica atrophicans mit Penicillin behandelt.
Zbl. Haut-GeschlKr. 73, 155 (1949)

50. Veltmann, G.:
Acrodermatitis chronica atrophicans, in:
Bode, H.G. u. G.W. Korting: Lehrbuch der Haut- und Geschlechtskrankheiten. Stuttgart 1962, S. 593 - 596.

Lebenslauf

Am 2. Januar 1934 wurde ich, Vipar Assavanig, als Tochter des Kaufmanns Anand Assavanig und seiner Ehefrau Sagiem, geborene Sirinavin, in Bangkok/Thailand geboren. Die Grundschule und Oberschule besuchte ich von 1941-1951. Danach trat ich von 1952-1953 in die Pre University-School in Bangkok ein, wo ich die Prüfung unter Zuerkennung der Reife bestand.

An der Thammasard-Universität studierte ich im Jahre 1954 - 1955 Wirtschaftswissenschaften. Von 1955 immatrikulierte ich mich an der Chulalongkorn-Universität und studierte dort Naturwissenschaft.

Am 1. September 1959 bis 27. Februar 1960 nahm ich an den deutschen Sprachkursen an dem Goethe-Institut in Kochel am See und Bad Reichenhall teil. Da mein Studium der Naturwissenschaft an der Chulalongkorn-Universität als Vorphysikum hier anerkannt wurde, immatrikulierte ich mich an der Johannes-Gutenberg-Universität, Mainz, im Sommersemester 1960, wo ich im Februar 1962 die ärztliche Vorprüfung abgelegt habe.

An der gleichen Universität hörte ich alle klinischen Semester und bestand am 14. Februar 1966 das medizinische Staatsexamen. Vom 1. April bis 31. Juli 1966 war ich als Medizinal-Assistentin an der Klinik und Poliklinik für Psychotherapie der Universitäts-Kliniken Mainz beschäftigt. Seit 1. August 1966 bin ich an dem pathologischen Institut, Mainz, unter der Leitung von Herrn Professor Dr. Heinrich Bredt, tätig.